Beiträge

zur

Protozoen-Forschung

von

Dr. R. Pfeiffer,

Vorsteher der wissenschaftlichen Abtheilung im Institut für Infectionskrankheiten.

I. Heft.

Die Coccidien-Krankheit der Kaninchen.

Mit 12 microphotographischen Tafeln.

ROYAL COLLEGE OF SURGEONS OF ENGLAND
- 5 OCT 92
LIBRARY

Berlin 1892.

Verlag von August Hirschwald.

NW. Unter den Linden 68.

Beiträge

zur

Protozoen-Forschung

von

Dr. R. Pfeiffer,

Vorsteher der wissenschaftlichen Abtheilung im Institut für Infectionskrankheiten.

I. Heft.

Die Coccidien-Krankheit der Kaninchen.

Berlin 1892.

Verlag von August Hirschwald.

NW. Unter den Linden 68.

Die

Coccidienkrankheit

der

Kaninchen

von

Dr. **R. Pfeiffer,**

Vorsteher der wissenschaftlichen Abtheilung im Institut für Infectionskrankheiten.

Mit 12 microphotographischen Tafeln.



Berlin 1892.

Verlag von August Hirschwald.

NW. Unter den Linden 68.

Digitized by the Internet Archive
in 2016

https://archive.org/details/b22468110



Im Winter 1889/90 kamen unter dem Thierbestande des hygienischen Institutes der Universität Berlin zahlreiche Fälle von Psorospermienkrankheit der Kaninchen zur Beobachtung, die mir ein werthvolles Material zu Untersuchungen über diese hochinteressante und bisher nur oberflächlich studirte Infectionskrankheit lieferten. Die Resultate, die in dieser Arbeit niedergelegt sind, waren schon im Frühjahr 1890 soweit abgeschlossen, dass ich sie während des internationalen medizinischen Congresses unter Vorzeigung zahlreicher Photogramme einem Kreise von Protozoenforschern demonstriren konnte; trotzdem zögerte ich mit der Drucklegung, da ich hoffte, durch weitere Untersuchungen einige noch dunkle Punkte in der Entwickelungsgeschichte dieser Parasiten aufklären zu können, und besonders, da die Reproduction der Photogramme auf Schwierigkeiten stiess. Inzwischen hat Ludwig Pfeiffer in der zweiten Auflage seines Protozoenwerkes die Hauptresultate meiner Untersuchungen, von denen ich ihm brieflich Kenntniss gegeben hatte, einem grösseren Leserkreise zugänglich gemacht und so sehe auch ich mich nunmehr zu einer ausführlichen Mittheilung meiner über zwei volle Jahre sich hinziehenden Beobachtungen veranlasst.

Die Coccidienkrankheit der Kaninchen ist eine exquisite Jugendkrankheit. Die Thiere werden meist im Alter von 4 bis 6 Wochen deutlich krank, während die Infection sicher schon sehr frühzeitig, vielleicht bald nach der Geburt bei den noch saugenden Jungen stattfindet. Die Krankheit scheint sehr verbreitet. In Berlin findet man kein Kaninchen, das nicht wenigstens einzelne eingeschalte Coccidien im Darmkanal

hat. Schwerere Epidemien treten zeitweise auf, dezimiren dann ganze Züchtungen und zeigen eine auffällige Beziehung zu bestimmten Stallungen. Der Verlauf der Krankheit ist subacut. Die befallenen Thiere magern ab, haben Durchfall und zeigen oft eine feuchte Schnauze, ein Symptom, das von dem dienenden Personal des Thierstalles oft zuerst bemerkt wurde. Die Intensität der Erkrankung unterliegt grossen Schwankungen. Leichtere Fälle heilen spontan, indem die Durchfälle sistiren und die Thiere sich erholen, schwerere Infektionen führen dagegen unter den Erscheinungen fortschreitenden Marasmus zum letalen Ausgang. Bei voll erwachsenen Thieren findet man mit sehr seltenen Ausnahmen ausschliesslich die Residuen des abgelaufenen Krankheitsprocesses. Es ist daher dringend geboten, bei Nachprüfung der folgenden Angaben nur ganz junge und intensiv erkrankte Thiere zu verwenden.

Die Coccidienkrankheit localisirt sich beim Kaninchen in dem Darmkanal und in der Leber. Vielfach wird die Annahme vertreten, dass diesen Localisationen des Krankheitsprozesses auch zwei Parasitenarten entsprechen, die, wenn auch nahe verwandt, morphologisch und biologisch charakteristische Verschiedenheiten aufweisen sollen, und von denen die eine Gattung, das Coccidium oviforme, ausschliesslich die Leber, die andere, Coccidium perforans, die Darmschleimhaut bewohnt. Ich glaube mich überzeugt zu haben, dass diese Trennung der Kaninchencoccidien in zwei Subspecies nicht begründet ist, und werde späterhin die meiner Ansicht günstigen Thatsachen zu erwähnen haben. Meine Schilderungen der Entwickelungszustände der Kaninchenpsorospermien beziehen sich somit gleichmässig auf Cocc. oviforme und perforans.

Anatomisches Verhalten der Coccidienherde.

Am geeignetsten zur Erforschung der Entwickelungszustände des Kaninchencoccidiums sind die Leberaffectionen. In diesen trifft man die Parasiten regelmässig in Reinkultur

ohne jede Beimengung von Bacterien, während letztere im Darm bekanntlich stets vorhanden sind und durch ihre übermässige Wucherung sehr störend wirken. Das anatomische Bild, das durch die Anwesenheit der Lebercoccidien hervorgerufen wird, ist ein höchst auffälliges. Man sieht in dem dunkelrothen Lebergewebe mehr oder weniger zahlreiche, meist gelbweisse Herde, die in Form und Grösse täuschend an tuberkulöse Produkte erinnern. Ihre Zahl ist manchmal gering, oft aber findet man die Leber so durchsetzt, dass scheinbar nur geringe Ueberreste intacten Parenchym's vorhanden sind. Berührt man einen solchen Knoten mit der Messerspitze, so zeigt er eine prall elastische Consistenz. Beim Einschneiden gelangt man durch eine dünne bindegewebige Membran in Hohlräume, die mit einem eiterartigen, ziemlich dünnflüssigen, gelblichen Inhalt gefüllt sind. Es gelingt mit leichter Mühe den umhüllenden Balg von dem brüchigen Lebergewebe zu isoliren und man überzeugt sich ohne Schwierigkeit, dass diese Leberknoten in directem Zusammenhang stehen mit den grösseren Gallengängen, als deren Erweiterungen sie sich darstellen.

Im Darm sitzen die Coccidienherde in der Mucosa des oberen Abschnittes der dünnen Därme. Die Coccidienherde verrathen sich schon durch die Darmwandung hindurch als milchweisse, unregelmässig begrenzte Flecken, die in extremen Fällen beinahe confluiren und nur geringe Inseln unveränderter Darmschleimhaut zwischen sich lassen. Am aufgeschnittenen Darm überzeugt man sich, dass diese milchweissen Stellen nicht etwa geschwürige Prozesse und Epitheldefecte darstellen, wie wohl früher vielfach angenommen wurde, es sind im Gegentheil Wucherungen und Verdickungen der Drüsenschicht.

Methode der Untersuchung.

Da die in den Coccidienherden enthaltenen parasitischen Formen vielfach von höchst labilem Character sind und sich auch unter den günstigsten Bedingungen in wenigen Stunden

bis zur Unkenntlichkeit verändern können, so muss man es sich zur Regel machen, nur ganz frische, dem eben getödteten Thiere entnommene Objecte als beweisend anzusehen. Meistens habe ich meine Untersuchungen an frischen, in Form eines flachen, hängenden Tropfens ausgebreiteten Präparaten ohne jeden Zusatz ausgeführt. So ist auch die Mehrzahl der Photogramme gewonnen worden. Es waren dabei ausserordentliche Schwierigkeiten zu überwinden, und wenn einige der so erhaltenen Bilder nicht allen Ansprüchen genügen, so möge dies als Entschuldigung dienen. Vielfach habe ich mich eines heizbaren Objecttisches bedient, aber im ganzen nur geringen Vortheil davon gesehen. Es schien mir im Gegentheil nicht selten, als ob die Zerstörung der Formelemente bei Körpertemperatur raschere Fortschritte macht, als bei Zimmerwärme. Manche, sonst schwer sichtbare Details erfordern Färbungen, die aber, wenn sie die natürlichen Verhältnisse nicht übermässig verändern sollen, ausserordentlich schonend einwirken müssen. Sehr nützlich erwies sich ein geringer Zusatz von wässriger Safraninlösung zu dem hängenden Tropfen. Die zarten Epithelzellen des Gallengangs und der Darmschleimhaut gewinnen dabei eine leichte Rosafärbung, während die Parasiten, so lange sie lebensfähig sind, ungefärbt bleiben und gerade dadurch sich verrathen. Nach ihrem Absterben färben auch sie sich intensiv und so kann dies tinctorielle Verhalten wichtig werden für die Entscheidung, ob ein beobachteter Vorgang als Entwicklungs- oder als Absterbeerscheinung zu deuten ist. Schwierig ist die Herstellung von gehärteten und gefärbten Dauerpräparaten. Antrocknung und Fixirung durch Wärme ist völlig ungeeignet und lässt nur Karrikaturen der natürlichen Verhältnisse zurück. Nach vielen vergeblichen Versuchen erreichte ich mit folgender Methode ausgezeichnete Resultate. Der Inhalt der Leberknoten, oder die abgeschabte Darmschleimhaut wird rasch mit einem Spatel in gleichmässig dünner Schicht auf einem Deckglas ausgebreitet. Das Präparat kommt nun sofort noch feucht in 1%ige Ueberosmiumsäure und verbleibt darin ½ Stunde. Man muss dabei sich hüten, die nur

lose an dem Deckglas hängenden Partikelchen abzuspülen. Es wird nun das Präparat in Wasser gewaschen, und dann in Alkohol absol. gehärtet. Jetzt können dreist Farblösungen einwirken. Gute Resultate erreicht man mit Haematoxylin, in Combination mit Eosin und Aufhellung in Glycerin. Unter keinen Umständen darf bei dieser ganzen Behandlung das Deckglaspräparat jemals lufttrocken werden. Bei genauer Befolgung der Vorschrift erhält man Präparate, welche die natürlichen Verhältnisse in überraschender Weise conserviren.

Entwickelungszustände der Coccidien.

Die jüngsten Formen der Coccidien, wie man sie besonders schön in dem dünnen eiterähnlichen Inhalt der Leberknoten findet, stellen sich als rundliche Protoplasmaklümpchen dar, deren Grösse nicht ganz an den Durchmesser einer rothen Blutscheibe heranreicht. Derartige Formen wurden vielfach mit Eiterkörperchen, die hier jedoch durchaus fehlen, verwechselt; trotzdem ist es nicht allzu schwer, diese Jugendzustände der Coccidien zu erkennen und als solche zu diagnostiziren. Im lebenden Zustande erscheinen sie im hängenden Tropfen als ziemlich stark das Licht brechende kreisrunde Gebilde mit eigenthümlich grünlichem Glanze; dieselben enthalten vereinzelte stärker lichtbrechende kleine Körnchen. Der Kern ist schwer zu sehen und erscheint, wenn er erkennbar ist, wie eine hellere rundliche Vacuole ohne jede Structur. Bei Färbungen mit den gewöhnlichen Kernfärbungsmitteln färbt sich das Protoplasma dieser Körperchen schwach. Der Nucleus bleibt ganz ungefärbt und stellt sich daher als relativ grosse, runde Lücke dar, in deren Innerem ein stark gefärbter, sehr grosser, völlig runder Nucleolus hervortritt. Man findet die eben beschriebenen Körperchen in der Leber vielfach frei in dem Lumen der entarteten Gallengänge; sie sind dann gewöhnlich zu traubenförmigen Anhäufungen vereinigt, seltener isolirt anzutreffen. In den eben erwähnten Körperchenhaufen befinden sich die kleinsten, etwa $^1/_2$ bis $^2/_3$ eines Blutkörper-

chens im Durchmesser haltenden Formen im Verein mit grösseren, sonst ganz gleich gestalteten Körperchen, die bis zum 1½fachen der Grösse eines Leucocyten anwachsen können. Neben diesen freien Formen finden sich in sehr grosser Anzahl solche, die im Innern von Cylinderepithelzellen gelegen sind, und zwar haben sie dann regelmässig ihren Sitz über dem Kerne, der von ihnen nach unten zu verdrängt ist. Recht häufig beherbergt eine Epithelzelle 4, 5 und mehr der ungebetenen Gäste. Die Parasiten sind dann so dicht aneinandergedrängt, dass sie sich gegenseitig polyedrisch abplatten. Eine Eigenbewegung dieser Protoplasmaklümpchen habe ich auch bei Körpertemperatur trotz stundenlanger Beobachtung nie gesehen. Es muss demnach zunächst räthselhaft erscheinen, wie sie in das Innere der Epithelien gelangen. Vielleicht werden sie durch amöboide Bewegungen dieser Zellen aufgenommen, wie solche beim Darmepithel beispielsweise vorhanden sein sollen. Vielleicht auch haben die jüngsten Formen des Parasiten im Thierkörper eine Art amöboider Beweglichkeit, die dann aber nur von sehr kurzer Dauer sein kann, so dass sie bisher sich der Beobachtung entzogen hat. Vergl. Photogr. XV.

Beim Heranwachsen werden die bis dahin kugelrunden Coccidien oval, ihr Protoplasma verliert seine Homogenität und nimmt eine grob-körnige Structur an. Sie erreichen diese Entwickelungsstufe ausschliesslich im Schutze von Zellen; letztere werden durch den riesenhaft anwachsenden Fremdling blasig aufgetrieben, so dass der immer noch gut färbbare Kern und der Fuss der Zelle als kleiner leicht zu übersehender Appendix an dem einen Pol des Parasiten hängen. Jetzt beginnt das Stadium der Cystenbildung. Es erscheint eine zuerst zarte, bald aber derber werdende Haut, die den ovalen, granulirten Protoplasmakörper des Parasiten dicht umschliesst, und die ihrerseits eine Zeit lang noch von der degenerirten, oft netzartig zerklüfteten Membran derjenigen Zelle überzogen ist, in deren Innern die Coccidie herangewachsen ist.*)

*) Anmerkung. Es ist dies die Primordialschale Leuckart's. Während letzterer annimmt, dass die Coccidien auf einer gewissen Entwickelungsstufe

Das Endprodukt dieses Entwickelungsganges sind die reifen Coccidiencysten, welche in ungeheurer Menge alle Darm- und Leberherde erfüllen, und wegen ihrer Grösse schon bei schwacher Vergrösserung sofort den Blick auf sich lenken.

Letztere bestehen aus einer ganz glatten, deutlich doppelt contourirten, stark das Licht brechenden Schale von lang-ovaler Gestalt, die gegen mechanische und chemische Einflüsse enorm widerstandsfähig ist. An einem Pol der Cyste ist häufig eine leichte Verdünnung der Wandung, vielleicht eine Art Micropyle bemerkbar, auch sieht man von dort ausgehend nicht selten eine feine Leiste, die in der Längsrichtung der Cyste nach dem centralen Protoplasmakörper zu sich erstreckt, ohne jedoch diesen zu erreichen, so dass sie nicht als ein Aufhängeband des Centralkörpers gedeutet werden kann.

Das Protoplasma der Cyste, welches in früheren Stadien das Innere völlig erfüllte, hat sich bei den reifen Formen contrahirt und stellt nun einen freischwimmenden, leicht ovalen Körper dar, der aus einer grossen Anzahl rundlicher, fein granulirter, dicht zusammengedrängter Klümpchen zusammengesetzt ist, und dadurch ein maulbeerartiges Gefüge erhält. Man sieht häufig an diesem Protoplasmakörper noch zartere, schwer sichtbare Details, ausserordentlich feine Liniensysteme, die während der mikroskopischen Beobachtung auftreten und wieder verschwinden und deren Deutung mir bisher noch nicht gelungen ist.

Im Innern des eben beschriebenen Centralkörpers ist schon im lebenden Zustande ein Kern sichtbar, der sich dann als eine nicht scharf begrenzte Vacuole darstellt, deren Conturen wie es scheint langsamer amöboider Bewegungen fähig sind.*)

---

einer Art von Häutung unterliegen, bevor sich die definitive Cystenhaut ausbildet, muss ich diese Deutung nach meinen Untersuchungen zurückweisen und daran festhalten, dass die Primordialschale nichts ist, als die degenerirte Zellmembran.

*) Anmerkung. Auch die Kerne der grösseren im Darm von Insekten schmarotzenden Gregarinen verhalten sich in gleicher Weise. Man hat bisher diese Gregarinen als einfache Zellen betrachtet und ihnen folgerichtig auch nur einen Kern, der im Deuteromerit seinen Platz hat, zugeschrieben. Es ist mir im

Sporulation der Coccidien.

Die Fortpflanzung der Gregarinen, zu denen die Coccidien gehören, erfolgt ganz allgemein durch Bildung sogenannter sichelförmiger Keime. Die reifen Gregarinen encystiren sich; der Inhalt der Cyste zerfällt in eine mehr oder weniger grosse Anzahl von secundären Kugeln, wobei ein Antheil des Protoplasmas als Restkörper übrig bleibt; es bildet sich nun um eine jede Theilkugel eine sehr widerstandsfähige ovale Membran, deren Endpole zu eigenartigen Knöpfchen anschwellen.

Es entstehen so Gebilde, die von ihren Entdeckern mit gewissen Schiffchendiatomeen in Parallele gestellt wurden und den Namen der Pseudonavicellen erhielten. Erst in ihnen bilden sich durch Zerklüftung des Protoplasmas wieder unter Zurücklassung eines Nucleus de reliquat die sichelförmigen Keime, die später nach dem Ausschlüpfen aus der schützenden Sporenmembran zu jungen Gregarinen heranwachsen. Ganz ähnliche Entwickelungsvorgänge sind nun auch an den encystirten Coccidien des Kaninchens mit Leichtigkeit zu beobachten.

Wenn man ein Tröpfchen des Inhaltes der Lebercoccidienknoten vor Verdunstung geschützt einige Tage mit Aufmerksamkeit verfolgt, so gewahrt man bei gewöhnlicher Zimmertemperatur den ersten Beginn der Sporulation nach etwa 24 bis 36 Stunden. Die centrale Plasmakugel beginnt sich zu ballen und sendet vier flache Hervorragungen aus. Nun kommt ein Zustand, wo das ganze Gebilde gleichsam crystallisirt, wo vier mit der Basis zusammenhängende, gradlienig begrenzte Pyramiden anschiessen, die aus einem feingranulirten basalen Theil und einer wasserhellen Spitze bestehen. Diese Pyramiden trennen sich nun unter Zurücklassung eines kleinen, ziemlich schwer sichtbaren Restkörpers und

---

Gegensatz dazu geglückt, auch im Protomerit einen Kern nachzuweisen, der in Photographien lebender Gregarien (aus dem Darm einer Chrysomelas-Art) sehr schön hervortritt. Es wird demnach auch dem Protomerit Zelldignität zu zu erkennen sein.

ziehen sich zu vier secundären Plasmakugeln zusammen. Diese Theilkugeln haben zunächst ein feingranulirtes Aussehen und lassen deutlich einen vacuolenartigen Kern erkennen. Im weiteren Verlauf werden sie oval und umkleiden sich mit einer Membran, die an einem Endpole eine nach dem Entdecker als Stieda'sches Knöpfchen bezeichnete Verdickung trägt. Der Inhalt der so gebildeten Pseudo-navicellenartigen Gebilde zerfällt nun, wie dies zuerst von Balbiani erkannt wurde, in je zwei sichelförmige Keime und einen relativ sehr grossen, ziemlich grob granulirten Restkörper. Die fertigen Sicheln stellen sehr sonderbare Gebilde dar. Sie bestehen aus einem keulenartigen Kopftheil von stark lichtbrechender, homogener Beschaffenheit und einem sich zuspitzenden fein granulirtem Schwanz, welcher den sehr kleinen vacuolenartigen Kern beherbergt. Der ganze Cyklus ist etwa in 4—5 Tagen vollendet. Eine weitere Entwickelung tritt auch bei monatelangem Aufbewahren der Präparate nicht mehr ein.

Bis hierher stimmen meine Ergebnisse mit den Resultaten früherer Forschungen wesentlich überein.

Neu jedoch und von principieller Bedeutung für das Verständniss der durch die Coccidien bedingten Krankheitsvorgänge ist folgende, von mir gefundene Thatsache. Das Kaninchencoccidium hat neben der eben beschriebenen, schon längst bekannten exogenen Art der Fortpflanzung einen zweiten Modus der Sporulation, der nur im Innern des inficirten Körpers sich vollzieht und den ich deshalb als endogene Sporulation bezeichne.

Endogene Sporulation.

Die jungen, noch membranlosen Formen des Coccidiums sowohl frei, als auch in Zellen gelagert sind es, welche durch Segmentation ohne vorherige Encystirung direct in eine sehr grosse und unbestimmte Anzahl von Sicheln zerfallen. Es entstehen so Gebilde, die täuschend einer ihrer Schale beraubten Orange gleichen. Von einem Pole, dessen Lage durch

ein rundes granulirtes Klümpchen, einen wahren Nucleus de reliquat angedeutet ist, strahlen radial angeordnete Septen aus, welche das Parasitenplasma zerklüften. Die jungen Sicheln weichen nun auseinander und können frei werden. L. Pfeiffer, welcher diese Gebilde als Schwärmsporen bezeichnet, schreibt ihnen Eigenbewegung zu. Ich muss aber bekennen, dass ich trotz sorgfältigster Untersuchung einer sehr grossen Zahl von ganz frischen Präparaten von Leber- und Darmcoccidien auch bei Anwendung des heizbaren Objecttisches niemals an den endogenen Sicheln irgend eine Spur von Eigenbewegung gesehen habe; ebensowenig gelang es mir Locomotionsorgane zu entdecken; nur ganz vereinzelt fanden sich Sicheln, welche an einem Pole einen sehr kurzen borstenförmigen Fortsatz trugen, über dessen Function im übrigen nichts sich eruiren liess.

Die endogenen Sicheln erscheinen als flache, deutlich sichelförmig gebogene, homogene Gebilde, die einen eigenthümlichen grünen Glanz besitzen, der an das optische Verhalten der Bacteriensporen erinnert. Eine Unterscheidung eines Kopf- und Schwanztheiles wie bei den exogenen Keimen ist sicher nicht vorhanden. Die Grösse dieser Sicheln schwankt in ziemlich weiten Grenzen, so zwar, dass die grössten wohl nach allen Dimensionen den doppelten Durchmesser der kleinsten erreichen. Sie besitzen einen Kern, der aber nur an gefärbten Präparaten deutlich hervortritt. In dem flüssigen Inhalt der Lebercoccidienknoten finden sich regelmässig grosse, aus vielen hunderten von Sicheln bestehende Anhäufungen, in denen man nicht selten ein rundliches granulirtes Gebilde findet, das vielleicht als Corpus de reliquat zu deuten ist.

Die endogenen Sicheln sind im höchsten Grade labile Gebilde und nehmen ausserhalb des Kaninchenkörpers oder nach dem Absterben des sie beherbergenden Thieres sehr rasch fortschreitende degenerative Veränderungen ein, die mit ihrer völligen Zerstörung enden. So sieht man, wenn man hängende Tropfen, die derartige Gebilde enthalten, längere Zeit beob-

achtet, dass oft schon nach einer halben Stunde die sichelförmigen Keime den eigenthümlichen grünlichen Glanz verlieren; sie quellen dabei auf, werden blasser und runden sich ab, indem sie zuerst zu ovalen, dann aber zu völlig runden sehr kleinen Formen sich zusammenziehen, die den jüngsten Entwickelungszuständen des Coccidium oviforme auffällig ähnlich sehen. Ob diese Veränderungen vitale Vorgänge sind, ist mir zweifelhaft. Es spricht dafür der Umstand, dass beim Zusatz von Safranin diese oval, oder sogar rundlich gewordenen sichelförmigen Keime zunächst stundenlang ungefärbt bleiben und nur allmählig den rothen Farbstoff in sich aufnehmen. Es scheint also, als ob man es hier mit dem Anfang einer Weiterentwickelung zu thun hätte; damit sistirt aber das Leben der Keime definitiv. Sie sterben ab und verschwinden indem sie blasser und blasser werden, und schliesslich sich völlig auflösen. Wenn nun auch der Beweis, dass die endogenen Sicheln sich ohne weiteres in junge Coccidien umwandeln, durch directe Beobachtung nicht zu erbringen ist, so spricht doch sehr vieles für diese Annahme. So findet man in den Leberknoten alle möglichen Uebergangsstadien von den Anhäufungen der Sicheln zu den früher beschriebenen traubenförmigen Haufen junger und jüngster Coccidienformen.

Auch an gefärbten Präparaten von Darmcoccidien habe ich mehrfach Bilder gesehen, welche mir für eine directe Umwandelung endogener Sicheln in jüngste Parasitenformen zu sprechen scheinen. Eine derartige Stelle habe ich in Figur 15 photographirt. Es macht hier ganz den Eindruck, als ob die Sicheln theilweise in amöboid bewegte Protoplasmaklümpchen sich umformten.

Bedingungen der Sporulation.

Ich habe mich bemüht die Bedingungen näher zu studiren, welche die Sporulation der Kaninchencoccidien beeinflussen. Für die exogene Sporenbildung ist die Thatsache besonders wichtig, dass dieselbe niemals im Körper, auch nach monate-

langem Verweilen der reifen encystirten Parasiten sich vollzieht, während sie doch unter den Verhältnissen der Aussenwelt mit Regelmässigkeit innerhalb weniger Tage abläuft. Was aber wird geändert, wenn die Coccidiencysten mit den Faeces oder sonst wie entleert werden? Sie gelangen aus anaeroben Zuständen und einer hohen Temperatur in Verhältnisse, wo sie der Wirkung des freien Luftsauerstoffs und einer vergleichsweise niederen Temperatur ausgesetzt sind. Und beide Bedingungen sind, wie sich leicht zeigen lässt, unumgänglich nothwendig, um die exogene Sporulation anzufachen und zu unterhalten. Nur wenn die Cysten in sehr dünner Schicht ausgebreitet sind, wenn also der Luftsauerstoff ganz freien Zutritt hat, vollzieht sich die Reihenfolge der vorhergeschilderten Sporulations-Vorgänge in der normalen Weise. Jede Erschwerung der Luftzufuhr hemmt die Entwickelung, wie schon Balbiani zeigte. Abschluss des Sauerstoffes inhibirt sie vollständig. Aber auch die Temperatur ist nicht gleichgültig. Setzt man hängende Tropfen mit Coccidiencysten in den Brutschrank, so beginnt die Entwickelung der Sporen, aber sie kommt selten über die ersten Anfänge hinaus, sie wird unvollständig und verfehlt ihren normalen Abschluss. Durch die Abhängigkeit der exogenen Sporulation der Coccidien von der Anwesenheit des freien Sauerstoffs erklären sich auch ungezwungen die abweichenden Angaben früherer Autoren, welche für das Coccidium oviforme eine so sehr viel langsamere über Wochen sich hinziehende Entwickelungsdauer gefunden hatten.

Wenn man nämlich grössere Leberstückchen mit Coccidienknoten zur Aussaat nimmt, so dringt der Sauerstoff nur sehr langsam und ungleichmässig zu den im Gewebe liegenden Cysten, demgemäss bleibt die exogene Sporulation entweder ganz aus oder tritt verspätet und unvollständig auf.

Die eingeschalten Coccidien charakterisiren sich nun als richtige Dauerformen auch in sofern, als sie unter Verhältnissen, welche sonst dem organischen Leben feindlich sind, wenn nur die richtige Temperatur und Sauerstoff zur Genüge

vorhanden sind, sich zu entwickeln vermögen. So wurde schon von Waldenburg constatirt, dass ein Zusatz von Chromsäure die Entwickelung der Coccidien nicht verhindert. Ich fand, dass die Entwickelung in von Bacterien wimmelnden Faulflüssigkeiten in regelmässiger Weise sich vollziehen kann, und dass ein Zusatz von Methylenblau oder Safranin ihr gleichfalls keine Einbusse thut. Ich glaube, dass die resistente Schale den reifen Coccidiencysten diese enorme Widerstandsfähigkeit verleiht.

Ganz anders verhält sich die endogene Sporulation. Sie ist durchaus an die Bedingungen, wie sie im Innern des lebenden Thierkörpers, in den entarteten Gallengängen oder in der Darmschleimhaut realisirt sind, gebunden. Ausserhalb des Körpers gehen die endogenen Sicheln rapide zu Grunde, auch wenn sie in ihrem natürlichem Menstruum ohne jeden Zusatz und bei Körpertemperatur gehalten werden. Diese Degeneration wird auch nicht verhütet, wenn man den Sauerstoff der Luft nach Möglichkeit von dem Präparate fern hält.

Es ergiebt sich aus diesen Erörterungen, dass thatsächlich zwischen den beiden Sporulationsformen des Coccidiums oviforme ausserordentlich tiefgreifende Unterschiede morphologischer und biologischer Natur vorhanden sind. Die exogenen Sporen entstehen nur ausserhalb des Körpers, die endogenen Sporen, wie man nach dem jetzigen Stande der Untersuchungen annehmen muss, ausschliesslich im Schutze des Körpers und seiner Zellen. Die exogenen Sporen sind Aerobien und in hohem Grade widerstandsfähige Gebilde, die endogenen Sicheln gedeihen am besten an Stellen, wo wahrscheinlich sehr wenig freier Sauerstoff vorhanden ist und sind höchst labile, leicht zerstörbare Gebilde.

Der Vorgang der Infection wäre bei den Psorospermien der Kaninchen nach dem Vorhergehenden etwa wie folgt vorzustellen:

Die reifen Coccidiencysten werden, nachdem sie ausserhalb des Thierkörpers zur exogenen Sporulation gelangt sind, mit der Nahrung von den jungen Kaninchen verschluckt. Es

werden nun durch die Wirkung der Verdauungsfermente die Cystenhäute aufgelöst, die exogenen Sicheln werden frei und wandeln sich in hüllenlose Jugendformen um. Es beginnt nun das Stadium der Ausbreitung der so entstandenen Infection durch den Vorgang der endogenen Sporulation, der in kurzer Zeit unzählige Keime liefert und ausgedehnte Zellterritorien verheert. Während so der Coccidienprocess sich rasch zur vollen Entwickelung entfaltet, gelangen schon wieder eine grosse Anzahl von Parasiten zur Einkapselung und werden als reife Cysten mit dem Koth nach aussen entleert, um den Samen der Infection weiter auszustreuen.

Wenn nun die erkrankten Thiere in diesem Stadium nicht erliegen, so kommt jetzt ein Zeitmoment, wo die Lebensbedingungen im Innern des Körpers für die Coccidienbrut ungünstig werden. Die Bildung der endogenen sichelförmigen Keime cessirt, die hüllenlosen Coccidien verschwinden und die Gregarinenknoten enthalten dann ausser Detritus nur noch eingeschalte Formen, die aber auch schon vielfach degenerirt sind, stark lichtbrechende Fetttröpfchen in ihrem Centralkörper tragen und ihre Entwickelungsfähigkeit eingebüsst haben. Der Inhalt der Knoten dickt sich ein, wird käsig; die Wand der Knoten verwandelt sich in schwieliges Narbengewebe, mit einem Wort, es kommt zur Verödung und zur Spontanheilung der Coccidienherde.

Die eben ausgesprochene Hypothese versuchte ich durch Thierexperimente zu stützen. Ich brachte einer Anzahl von jungen noch säugenden Kaninchen grössere Mengen reifer, in Sporulation befindlicher Cysten durch die Schlundsonde bei. Eines der Thiere wurde am nächsten Tage getödtet, doch konnte ich im Darmkanal in dem massenhaften Koth von den eingeführten Coccidiencysten nichts mehr entdecken. Die anderen Thiere gingen im Laufe der nächsten 10 bis 14 Tage zu Grunde. Bei allen fand ich im Darm zahlreiche endogene Sicheln, jüngste Coccidienformen, aber auch, wenn schon in geringerer Anzahl eingeschalte Coccidien. Diese Fütterungsversuche haben also scheinbar ein

positives Resultat ergeben. Aber trotzdem ist die Beweiskraft dieser Versuche nicht allzuhoch anzuschlagen, da die Coccidien-Krankheit der Kaninchen in Berlin und Umgegend so allgemein verbreitet ist, dass kaum ein Kaninchen ohne Coccidien gefunden wird und daher Spontaninfection nicht ausgeschlossen werden kann. Ich versuchte daher die Entscheidung auf anderem Wege herbeizuführen. Ich nahm Magen- und Darmsaft frisch getödteter junger Kaninchen, vermischte ihn mit sporentragenden Coccidiencysten und beobachtete ihn tagelang bei Bruttemperatur. Es zeigte sich dabei, dass die Cysten-Haut unter diesen Verhältnissen innerhalb 10 bis 12 Stunden aufquillt und ihre Starrheit einbüsst. Sie wird gallertartig, faltet sich und es genügt dann schon ein geringer Druck auf das Deckglas, um die scheinbar unveränderten Pseudonavicellen heraustreten zu lassen. Eine weitere Veränderung konnte ich nicht beobachten. Immerhin ist damit die Möglichkeit erwiesen, dass durch die Einwirkung der Verdauungsfermente die Membranen, welche die Sicheln einschliessen, aufgelöst werden können.

Ein noch beweiskräftigeres Resultat scheinen die Versuche von Rieck ergeben zu haben. Derselbe vermischte Coccidiencysten in ausgebildeter exogener Sporulation mit einem Extract aus der Schleimhaut des Hundemagens. Bei Bruttemperatur gelangte nicht allein die Cystenmembran, sondern auch die Hülle der Pseudonavicellenartigen Sporen zur Auflösung, so dass die Sicheln frei wurden. Rieck glaubt an den freien „Keimstäbchen“ Bewegung wahrgenommen zu haben. Ich halte seine Beobachtungen aber nicht für einwandsfrei, schon aus dem Grunde, weil er die Existenz von zwei Sicheln in jeder Spore offenbar nicht erkannt hat.

Eine gewisse Schwierigkeit bereitet ferner die Frage, auf welchem Wege die Coccidien aus dem Darmcanal in die Leber gelangen. Zwei Wege stehen ihnen offen, entweder durch die Blutbahn, oder durch Einwanderung vom Darmcanal den Ductus choledochus aufwärts. Die letztere Möglichkeit hat apriori die Chancen für sich. In der That sind die Leber-

knoten ja nichts weiter als dilatirte Gallengänge. Niemals findet man einen Coccidienknoten frei in der Lebersubstanz, wie dies doch der Fall sein müsste, wenn der Transport durch die Blutgefässe erfolgt wäre. Zur Endscheidung injicirte ich den dünnflüssigen Inhalt junger Leber-Coccidien-Knoten mit zahlreichen endogenen sichelförmigen Keimen ohne jeden Zusatz mit Hülfe einer Koch'schen Spritze jungen Kaninchen theils in die Ohrvene, theils in die Substanz der Leber direct, wobei ja auch sicher Gallengänge eröffnet wurden. Die Thiere wurden alsdann lange Zeit beobachtet. Von Zeit zu Zeit wurde eins derselben getödtet und untersucht. Leider war das Resultat ein durchaus negatives. Weder bei Injection in die Blutbahn noch in die Lebersubstanz kam es zur Fortentwicklung der in geradezu kolossaler Menge injicirten Keime. Vielleicht rührt der Misserfolg dieser Versuche davon her, dass trotz aller angewendeten Sorgfalt die sichelförmigen Keime nicht mehr in lebensfähigem Zustande übertragen wurden.

Wie schon früher erwähnt, hat man mehrfach die Darm- und Lebercoccidien als zwei zwar nahe verwandte, doch morphologisch deutlich geschiedene Subspecies des Genus Coccidium unter dem Namen Cocc. perforans und oviforme getrennt. Schon im Ausmasse der reifen Cysten sollten erhebliche Unterschiede bemerkbar sein, so zwar, dass bei Cocc. perforans die eingeschalten Formen im Ganzen kleiner und auch schlanker erscheinen. In der That kann man des öfteren, bei der Vergleichung von Darm- und Lebercoccidien, derartige Grössen Differenzen feststellen, doch sind sie sehr schwankender Natur und man findet in der Darmschleimhaut zahlreiche Cysten, die in ihren Formverhältnissen von den Lebercoccidien in keiner Weise unterscheidbar sind. Ich halte es in Folge dessen nicht für gerechtfertigt, auf derartige variable Merkmale allzuviel Werth zu legen.

Alle sonstigen angeblichen Unterschiede zwischen Cocc. perforans und oviforme haben bei näherer Betrachtung noch geringeren Werth. So ist die Entwickelungsdauer der exogenen Sporulation bei beiden Formen durchaus identisch, und be-

trägt unter günstigen äusseren Verhältnissen gleichmässig 4—5 Tage. Auch kann ich nicht bestätigen, worauf Rieck grossen Werth legt, dass nur das Cocc. perforans während der exogenen Sporulation bei Entstehung der 4 Sporen einen Restkörper abscheidet. Der Photogramm Nr. 8, welches die exogene Sporulation der Lebercoccidien darstellt, beweisst überzeugend das Gegentheil.

Die Entwickelung der hüllenlosen jungen Coccidien, die endogene Sporulation gehen im Darm und in der Leber in absolut gleicher Weise vor sich, so dass ich nicht umhin kann, Leber- und Darmcoccidien für völlig identisch zu erklären.

Wenden wir uns nun zu den histologischen Veränderungen die durch Anwesenheit von Coccidien im Epithel der Gallengänge hervorgerufen werden. Die möglichst frischen in dünne Scheiben zerlegten Coccidienknoten wurden entweder in absolutem Alkohol oder in einer concentrirten wässrigen Sublimatlösung unter Alkoholnachbehandlung gehärtet und in Celloidin eingebettet. Letztere Einbettungsmethode ist durchaus erforderlich, um den Inhalt der Knoten, der von sehr zarter, leicht zerstörbarer und beim Schneiden zerkrümelnder Beschaffenheit ist, in seiner natürlichen Lagerung zu erhalten. Zur Färbung eignet sich neben Haematoxylin besonders auch eine schwache, wässrige Safraninlösung. Sehr übersichtliche Bilder erhielt ich durch eine Doppelfärbung, Vorfärbung mit Carbolmethylenblau, Entfärbung mit Alkohol, Nachfärbung mit Safranin. Man kann so Bilder gewinnen, wo die Gewebskerne und die Nucleoli lebhaft roth sich darstellen, während die Zellleiber der Coccidien, besonders der protoplasmatischen nackten Formen bläulich schimmern und dadurch sehr deutlich sich abheben. Betrachtet man nun einen so hergestellten und gefärbten Schnitt bei schwacher, etwa 25 facher Vergrösserung um einen Ueberblick zu gewinnen, so stellen sich die Coccidienknoten unter einem sehr fremdartigen Bilde dar. Photogramm Nr. 19 giebt davon eine Vorstellung. Man gewahrt einen im grossen und ganzen

nierenförmigen Coccidienknoten, der von einer dünnen bindegewebigen Kapsel umgrenzt ist.

Auf der concaven Seite des Knotens grenzen andere Coccidienherde an, die einem späteren Stadium angehören. Auf den ersten Blick sieht man, dass diese Lebercoccidienherde nicht einfach mit Flüssigkeit erfüllte Cysten sind, sondern der ganze Inhalt des Knotens ist eingenommen von vielfach verzweigten, baumförmig sich ausdehnenden, mit Epithel bekleideten Zotten, die von dem Rande des Knotens entspringen und frei in das Lumen hineinhängen. Zwischen diesen Zotten bleiben Räume übrig, die bei der schwachen Vergrösserung mit einem fein körnigen Detritus erfüllt erscheinen, in welchem vereinzelte eingeschalte Gregarinen als stark das Licht brechende Körperchen grade sichtbar werden. Photogramm No. 20, welches eine kleine Partie desselben Knotens bei 100 facher Vergrösserung darstellt, giebt über die Zusammensetzung der Zotten nähere Auskunft. Man sieht jetzt deutlich, sie bestehen aus einem bindegewebigen Stroma, auf welchem regelmässig angeordnet in ununterbrochener Schicht Cylinderepithelialzellen aufsitzen. Wendet man nun stärkere Vergrösserungen an, so sieht man, dass die grosse Mehrzahl dieser Epithelzellen Parasiten beherbergen. Letztere sind entweder hüllenlos oder schon eingeschalt. Die jungen Formen stellen sich als rundliche oder auch ovale Protoplasmaklumpen dar von körniger Structur und einem runden ungefärbt bleibendem, wie eine Vacuole erscheinendem Nucleus und einfachem, stark gefärbtem rundlichem Nucleolus. Die eingeschalten Formen haben, so lange sie in Zellen sitzen ovale Gestalt, und ihr Protoplasma füllt den Raum der Cysten-Membran vollständig aus. Die reifen Formen, wo sich das Protoplasma schon zur centralen Kugel geballt hat, trifft man nicht mehr in Zellen an.

An den intracellulären Parasitenformen gewahrt man auffällige Structuren. Es giebt darunter Formen, die nach Safranintinction mit kleinen durch Safranin stark gefärbten Pünktchen besetzt erscheinen, so dass sie auf den ersten

Blick für Coccenhaufen gehalten werden können; andere ovale aber noch nicht eingeschalte Formen, zeigen an ihrer Peripherie. eine Zone von gleich grossen, das Licht stark brechenden Kügelchen. die mit Safranin ungefärbt bleiben. dagegen das Hämatoxylin intensiv annehmen. Was diese Structuren zu bedeuten haben. vermag ich zur Zeit noch nicht zu sagen. Selten nur, nach Durchmusterung zahlreicher Schnitte gelingt es, in den Epithelzellen solche Parasiten zu treffen, die eben in endogener Sporulation begriffen sind. Dieselben stellen sich als rundliche Häufchen dar, in denen man die Zusammensetzung aus einzelnen sichelförmigen Keimen sehr wohl erkennen kann. In dem Raume zwischen den Zellen findet man ein Gewirr freier Formen, reife encystirte Parasiten, Haufen sichelförmiger Keime, junge, aus runden Protoplasmaklümpchen bestehende Gebilde. Untersucht man ältere, schon in Rückbildung begriffene Knoten, so ist die Entwickelung der Zotten eine sehr viel geringere und beschränkt sich auf den Rand der Knoten, während die Mitte von einer käsigen Masse eingenommen ist, die neben Detritus vereinzelte junge hüllenlose Formen und zahlreiche eingeschalte Coccidien enthält.

Ganz ähnlich wie bei den Leber-Coccidienknoten zeigt sich der histologische Bau der Darm-Coccidienherde. Man gewahrt unschwer auf Schnitten bei schwacher und bei starker Vergrösserung, dass es sich um eine wahre Hypertrophie der Drüsenschicht der Schleimhaut handelt. In den Zellen findet man in geradezu enormer Menge die Parasiten eingelagert. Photogramm No. 22 zeigt eine Stelle, wo der Process noch frisch ist, wo die Epithelzellen von ganz jungen noch kugelförmigen und hüllenlosen Parasiten besetzt sind. Darunter findet man gewöhnlich zahlreiche Formen, die gerade in der endogenen Sichelbildung überrascht sind, wie dies an einer Stelle des Photogramms auch hervortritt. In Photogramm No. 24 ist der Process schon älter, die Coccidien sind oval geworden, deutlich gekörnt und beginnen sich zu encystiren.

Bei Betrachtung der Cylinderepithelialzellen fällt es auf, dass dieselben durch ihren Gast scheinbar so wenig gestört werden. Ihre ganze Structur ist unverändert, der Kern, wenn auch zur Seite gedrängt, zeigt normales Verhalten, sogar der Stäbchensaum ist in schönster Ordnung. Dieses Verhalten stimmt wenig mit früheren Annahmen, wonach die Epithelzellen in grossem Umfange zerstört werden sollen, es spricht vielmehr dafür, dass Zellen und Parasiten in einer Art Symbiose zusammenleben, wobei zum Schluss allerdings die Zelle der leidende Theil zu sein pflegt und schliesslich von dem Fremdling ganz absorbirt werden kann.

Die von mir gefundene Thatsache des doppelten, exogenen und endogenen Sporulationsmodus der Coccidien giebt zu mancherlei Betrachtungen Anlass. Zunächst dürfte die ganze bisherige Systematik der Coccidien damit hinfällig werden und Sache der Zoologen wird es sein, ihre Schlüsse daraus zu ziehen, in denen ich ihnen nicht vorgreifen möchte.

Andererseits glaube ich, dass für die Protozoenforschung aus meinen Untersuchungen sich mannigfache Anregungen ergeben für die Erklärung einzelner bisher durchaus räthselhafter Verhältnisse in der Genese anderer Protozoenkrankheiten. Wie gelangen beispielsweise die Sarcosporidien in die Muskulatur der Rinder, in den Oesophagus des Schafes? Beide Thierspecies fressen kein Fleisch, eine directe Uebertragung der Sarcosporidiensicheln durch den Darmkanal ist also ausgeschlossen. Ich erwarte, dass hier zu dem schon bekannten endogenen das exogene bisher unbekannte Stadium im Entwickelungskreislauf dieser Parasiten gefunden werden wird. Ganz ähnlich verhält es sich mit den Blutparasiten. Es ist bisher nicht gelungen durch directe Uebertragung des inficirten Blutes bei Fröschen, Eidechsen, Schildkröten, ja sogar bei Vögeln die Krankheit zu reproduciren. Auch hier supponiere ich einen exogenen Zustand der Parasiten, der bisher der Forschung entgangen ist. Auch die menschliche Malaria bietet trotzjahrelanger, emsiger Thätigkeit zahlreicher Forscher noch genug des Räthselhaften.

Durch die Entdeckungen Laveran's, Marchiafava's, Celli's, Golgi's wissen wir, dass bei den Malariafiebern im Innern der rothen Blutscheiben characteristische, amöboid bewegliche Körperchen enthalten sind, welche unter Zerstörung der occupirten Zellen heranwachsen, um dann in regelmässigen Intervallen durch Segmentation unter Zurücklassung eines Restkörpers in zahlreiche junge Individuen zu zerfallen, welche ihrerseits immer neuen Generationen von Blutparasiten die Entstehung geben. So weit ist alles klar. Wie gelangen aber die Parasiten in das Innere des menschlichen Körpers? Man kann das Fieber, wie zuerst Gerhardt gezeigt hat, durch Injection geringer Mengen Blutes von Malariakranken Personen auf gesunde Menschen übertragen. Es ist aber ohne weiteres einzusehen, dass dies unter keinen Umständen der normale Infectionsmodus sein kann. Vielmehr weist alle epidemiologische Erfahrung auf einen sehr engen Zusammenhang des Sumpffiebers mit besonderen Zuständen des Bodens hin. Der erste, nächst liegende Gedanke war, dass etwa die betreffenden Blutparasiten in dem Boden oder im Wasser des verseuchten Terrains vorhanden seien und durch Inhalation oder durch die Vermittelung des Verdauungstractes in den Menschen gelangten. Aber alle nach dieser Richtung sich erstreckenden Forschungen blieben resultatlos. Und das ist uns jetzt, nachdem wir die im Blut schmarotzenden Protozoen als ausserordentlich labile Gebilde kennen gelernt haben, die in der freien Aussenwelt vollständig existenzunfähig sind, nicht mehr wunderbar. Die Hypothose Grassi's, wonach weitverbreitete im Sumpfwasser lebende Amoeben, wenn sie in das menschliche Blut gelangen, sich in den Malariaparasiten umformen und durch Anpassung an die Existenz-Bedingungen des lebenden Körpers die Fähigkeit, frei zu leben, verlieren, basirt auf so gezwungenen Voraussetzungen und ist experimentell so wenig gestützt, dass sie über die beregten Schwierigkeiten nicht hinweghilft. Wie aber ist denn die doch unleugbar vorhandene Abhängigkeit der Malariainfection vom Boden zu erklären? Da eröffnet sich der folgende Ausweg, den ich

jedoch ausdrücklich als Hypothese hinstellen möchte, deren Berechtigung nur darin liegt, den Untersuchungen eine Richtung anzudeuten. Es wäre möglich, dass auch bei den Malariaparasiten exogene Zustände existiren, Entwicklungscyklen, die ausserhalb des menschlichen Körpers, vielleicht im Leibe niederer Thiere (gewisser Insecten z. B.), vielleicht auch, zum Theil mindestens im Boden sich abspielten. Diese exogenen Malariakeime können dann durch die Luft, durch das Wasser oder, worauf Robert Koch mich aufmerksam machte, durch den Stich blutsaugender Insecten auf den Menschen übertragen werden.

Tafel-Erklärung.

Fig. I. Lebercoccidien, reife Cysten, lebend. Vergr. 1000 mal. ZeissApochromat 2 mm Apert. 1,40.

Fig. II. Lebercoccidien, lebend. Beginn der exogenen Sporulation, sonst wie bei Fig. I.

Fig. III. Lebercoccidien, lebend. Pyramidenform bei Bildung der Sporen, wie Fig. 1.

Fig. IV. Lebercoccidien, lebend. Etwas späteres Stadium desselben Entwicklungsvorganges, die Pyramiden beginnen sich zu contrahiren und formen sich in 4 Theilungskugeln um.

Fig. V. Lebercoccidien, lebend. Beginn der Bildung der exogenen Sicheln an den oval werdenden Sporenkugeln.

Fig. VI. Lebercoccidien, lebend Die Sporen sind fertig ausgebildet und enthalten die reifen, exogenen Sicheln neben einem grossen, granulirten Restkörper.

Fig. VII. Darmcoccidien, lebend, in Sporulation. Vergr. 500 fach, Apochromat 2 mm A. 1,40.

Fig. VIII. Lebercoccidien, lebend, in Sporulation Vergr. 500 fach. Bei der central gelegenen Cyste ist der Restkörper zwischen den schon oval gewordenen Sporenkugeln sichtbar.

Fig. IX. Darmcoccidien, lebend. Vergr. 1000 fach. Orangenform der in endogener Sporulation begriffenen jungen Coccidien.

Fig. X. Lebercoccidien, lebend. Vergr. 1000 fach. Endogene Sporulation, etwas weiter fortgeschrittenes Stadium. Die sporulirende Coccidie liegt in einer Zelle, deren Kern in der Einstellungsebene erscheint, während der Rest der Zelle nicht sichtbar ist.

Fig. XI. Lebercoccidien, lebend. Vergr. 1000 fach. Endogene Sporulation: Zerfall der sporulirenden Coccidie in endogene Sicheln.

Fig. XII. Lebercoccidien, lebend. Vergr. 1000 fach. Einzelne endogene Sicheln.

Fig. XIII. Lebercoccidien, lebend. Vergr. 1000 fach. Endogene Sicheln zu grösseren Anhäufungen verschlungen.

Fig. XIV. Darmcoccidien. Vergr. 1000 fach. Gefärbtes Präparat. Darmepithelzellen, dicht gefüllt mit unzähligen endogenen Sicheln.

Fig. XV. Darmcoccidien, gefärbtes Präparat. Vergr. 1000 fach. Scheinbarer Uebergang endogener Sicheln in amöboide Jungendformen.

Fig. XVI. Lebercoccidien, lebend. Vergr. 1000 fach. Jüngste Formen des Coccidium.

Fig. XVII. Lebercoccidien, lebend. Vergr. 1000 fach. Gallengangsepithelzelle mit einem grossen, schon ovalen Parasiten, daneben eine zweite Epithelzelle in nicht ganz scharfen Umrissen mit einer jüngsten, eben aus der endogenen Sichel hervorgegangenen Coccidie, die als etwas ovaler Ring sich darstellt mit einigen stärker lichtbrechenden Körnchen.

Fig. XIII. Darmcoccidien. Gefärbtes Präparat. Vergr. 1000 fach. Cylinderepithelzellen mit Mehrlingsinfectionen.

Fig. XIX. Schnitt durch einen Leberknoten. Vergr. 20 fach.

Fig. XX. Eine Stelle dieses Schnittes 100 fach vergrössert.

Fig. XXI. Leberknoten 500 fach vergrössert. Auf dem dünnen, gefässführenden bindegewebigen Stroma sitzen Epithelzellen auf, die fast alle einen oder mehrere Parasiten beherbergen. In den freien Interstitien zwischen den Zotten zahlreiche encystirte Formen.

Fig. XXII. Darmschnitt. 500 fach vergrössert. Die Cylinderzellen sind ganz vollgestopft von jüngsten Coccidienformen, von denen einzelne in endogener Sporulation sich befinden

Fig XXIII. Darmschnitt. 500 fach vergrössert. Epithelzellen mit grösseren Coccidien, im Lumen zahlreiche eingeschaltete Formen.

Fig. XXIV. Darmschnitt. Querschnitt durch die Tiefe der Mucosa. In den Drüsenzellen sitzen grosse, oval geformte Coccidien dicht vor der Einschalung.

Gedruckt bei L. Schumacher in Berlin.

Fig. I.

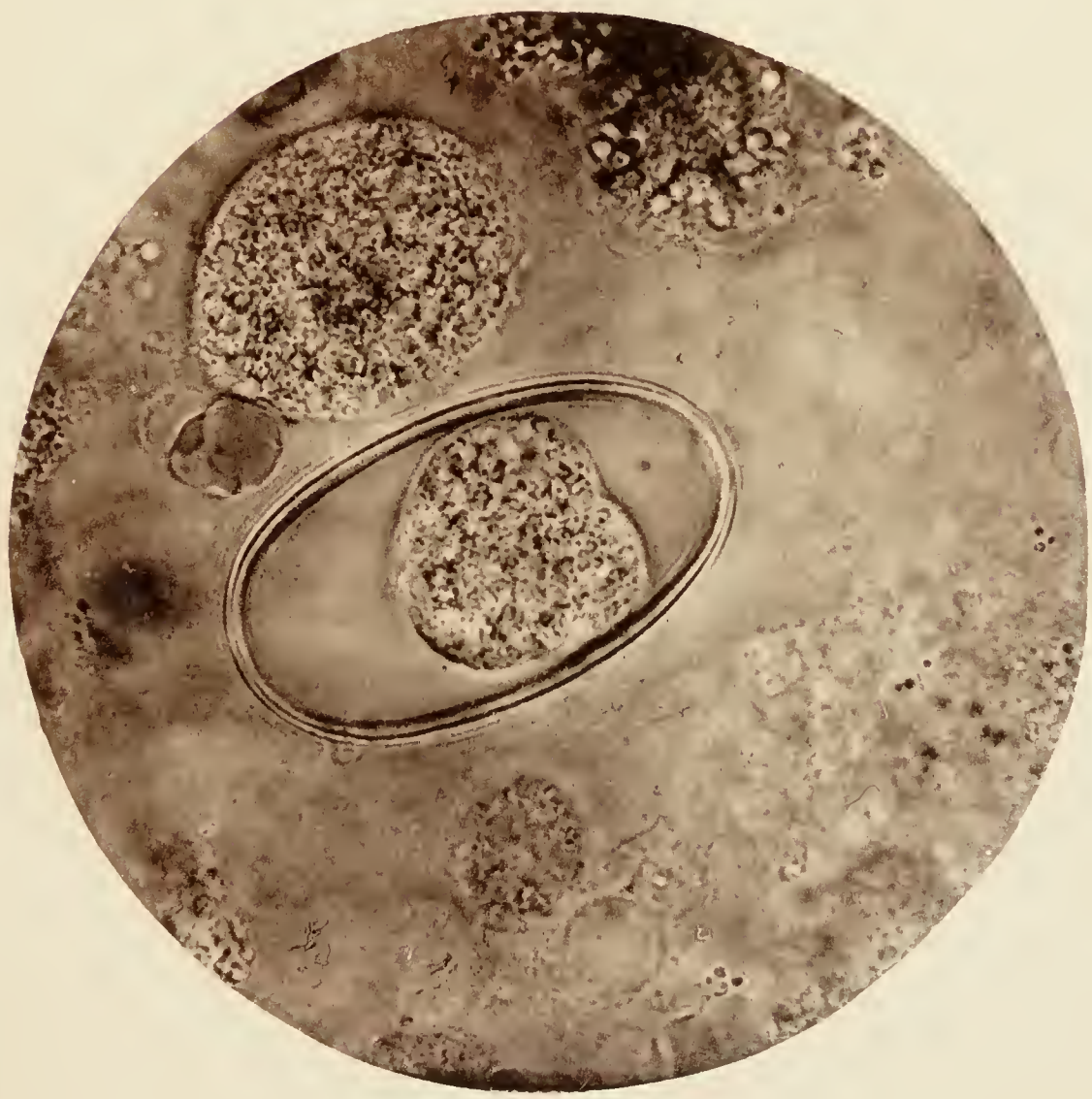

Fig. II.

- 5 OCT 92
ROYAL COLLEGE OF SURGEONS OF ENGLAND
LIBRARY

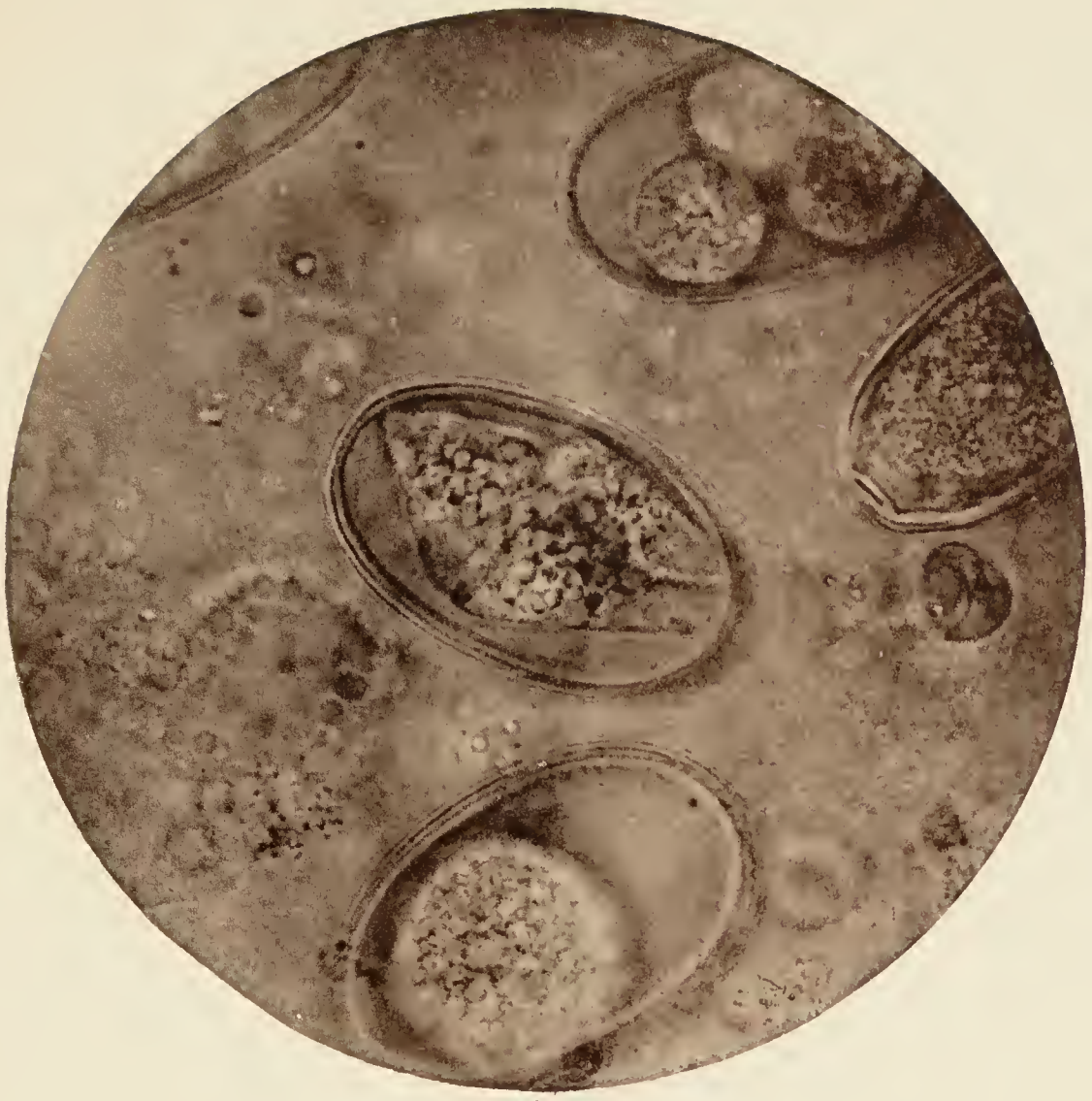

Fig. III.

Fig. IV.

Reprod. von J. B. Obernetter-München.

ROYAL COLLEGE OF SURGEONS OF ENGLAND
- 5 OCT 92
LIBRARY

Fig. V.

Fig. VI.

ROYAL COLLEGE OF PHYSICIANS OF EDINBURGH
-5 OCT 92
LIBRARY

Fig. VII.

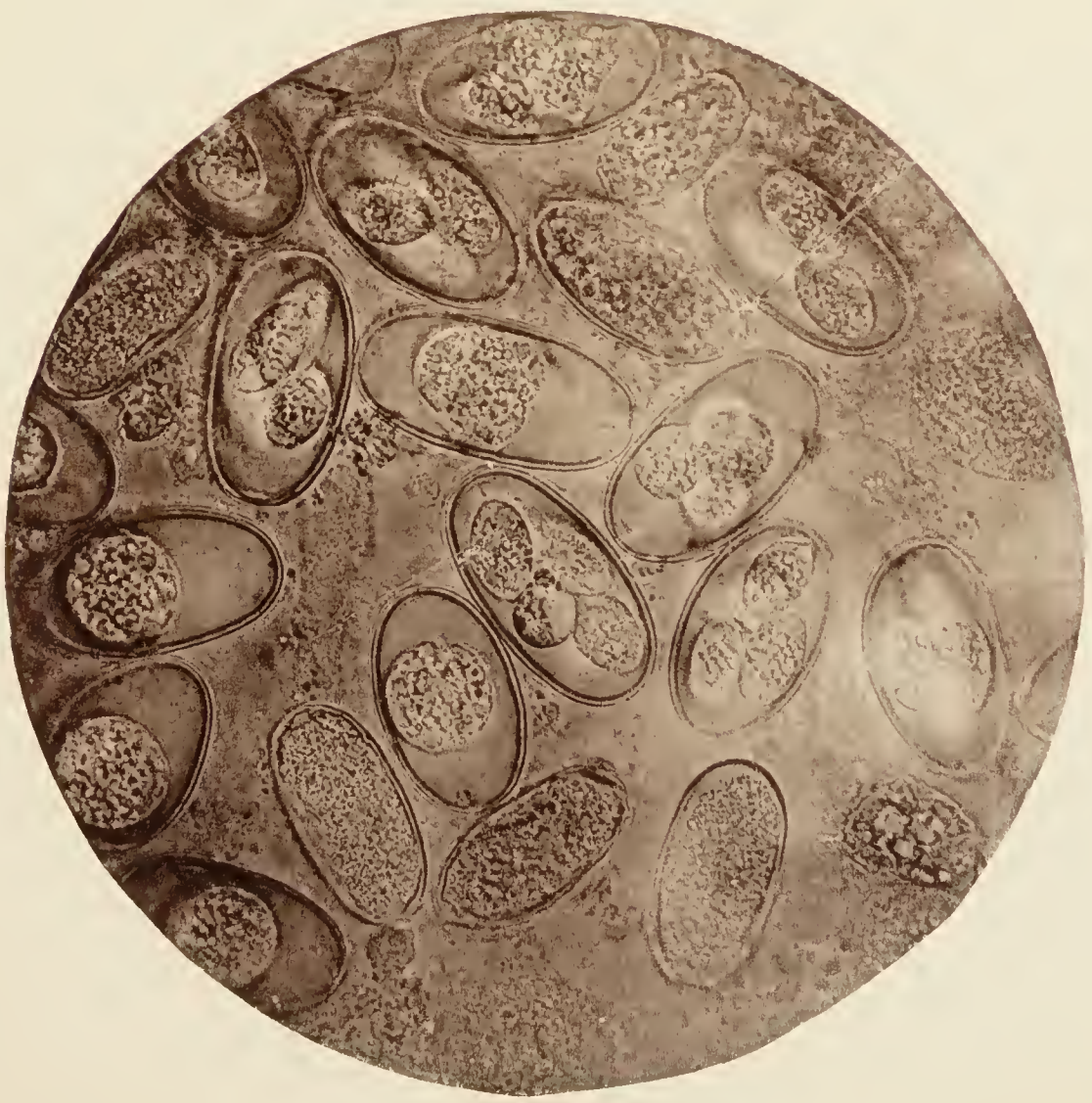

Fig. VIII.

Reprod. von J. B. Obernetter - München.

ROYAL COLLEGE OF SURGEONS OF ENGLAND
-5 OCT 92
LIBRARY

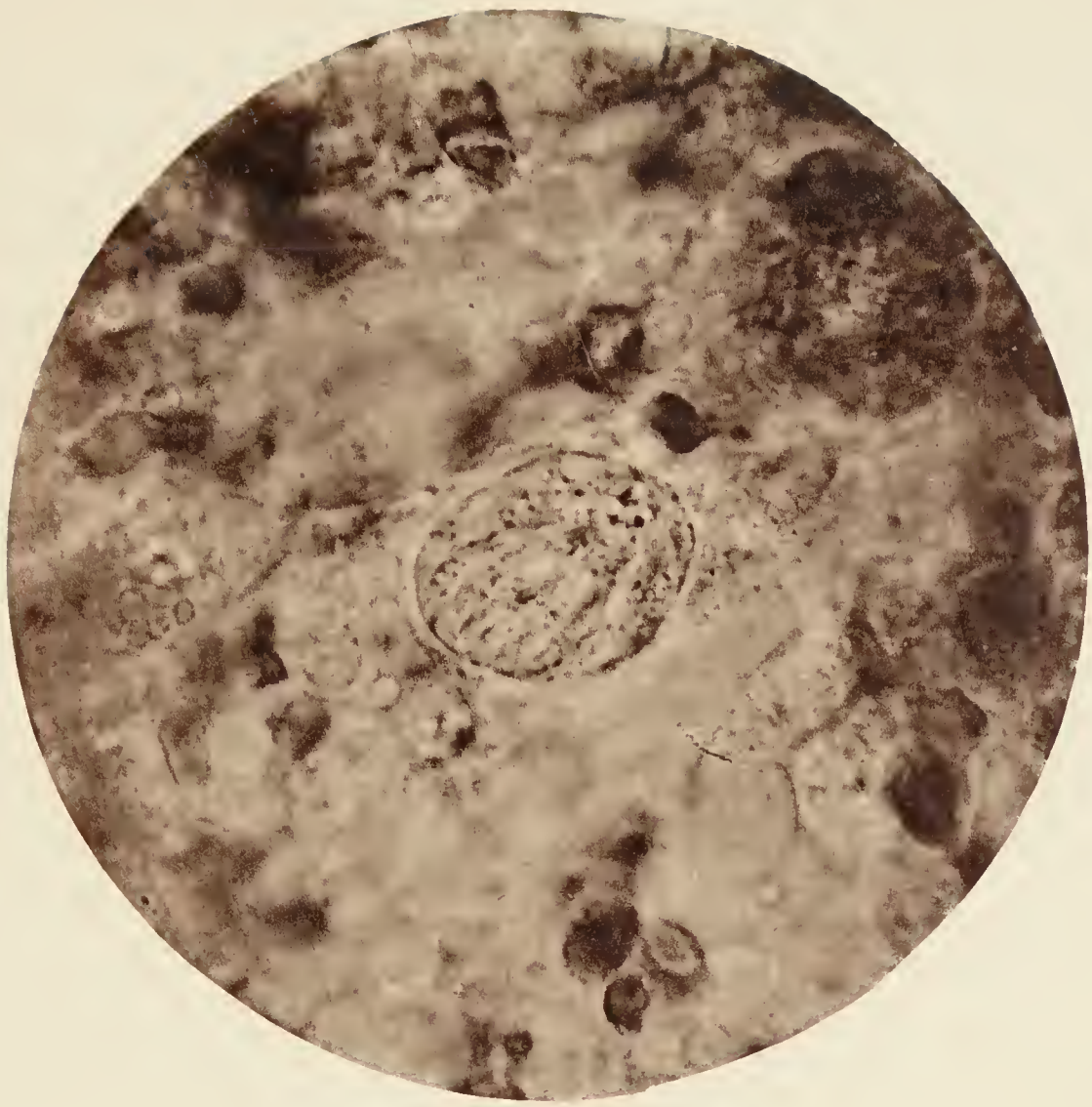

Fig. IX.

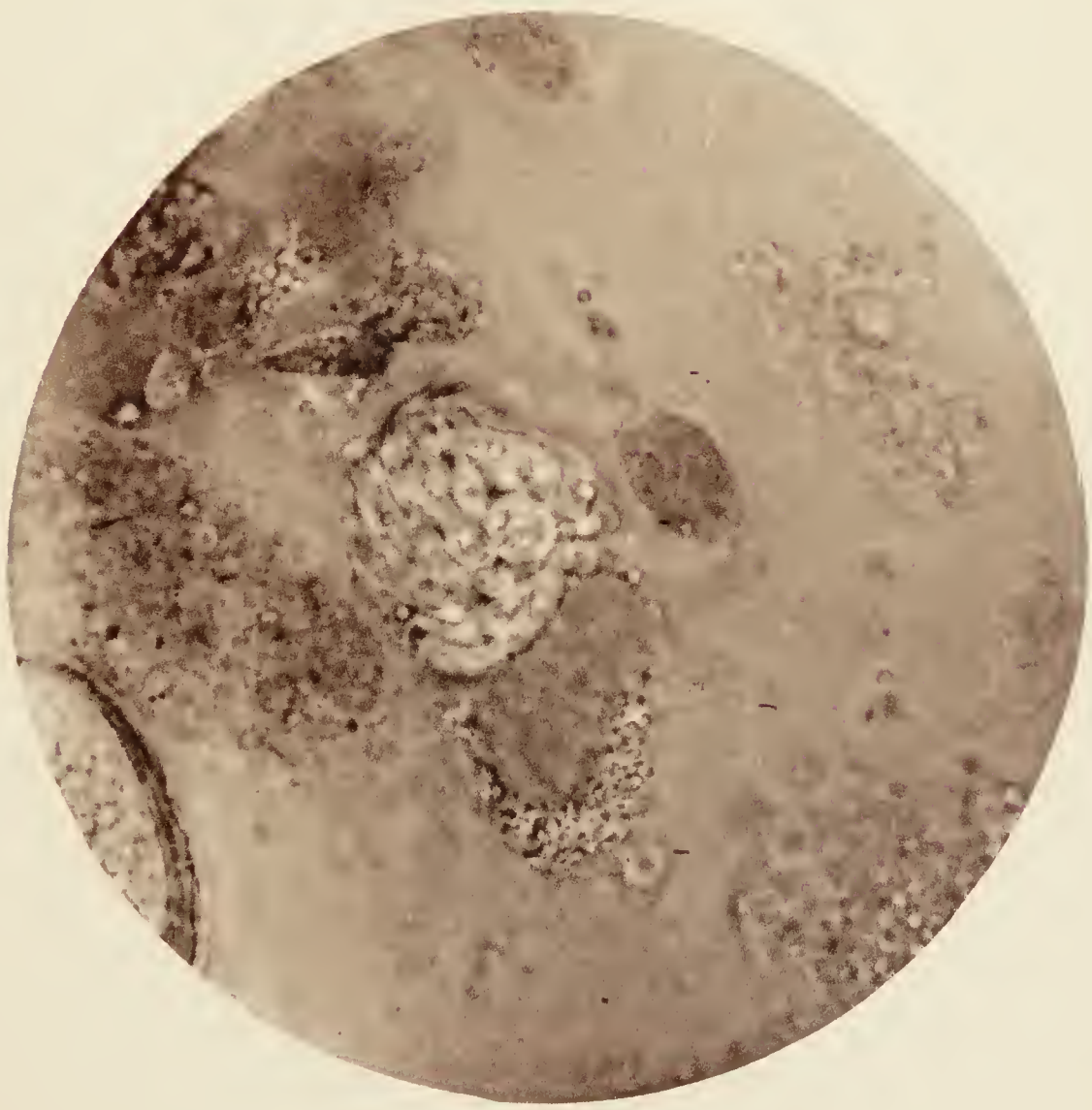

Fig. X.

ROYAL COLLEGE OF SURGEONS OF ENGLAND
5 OCT 92

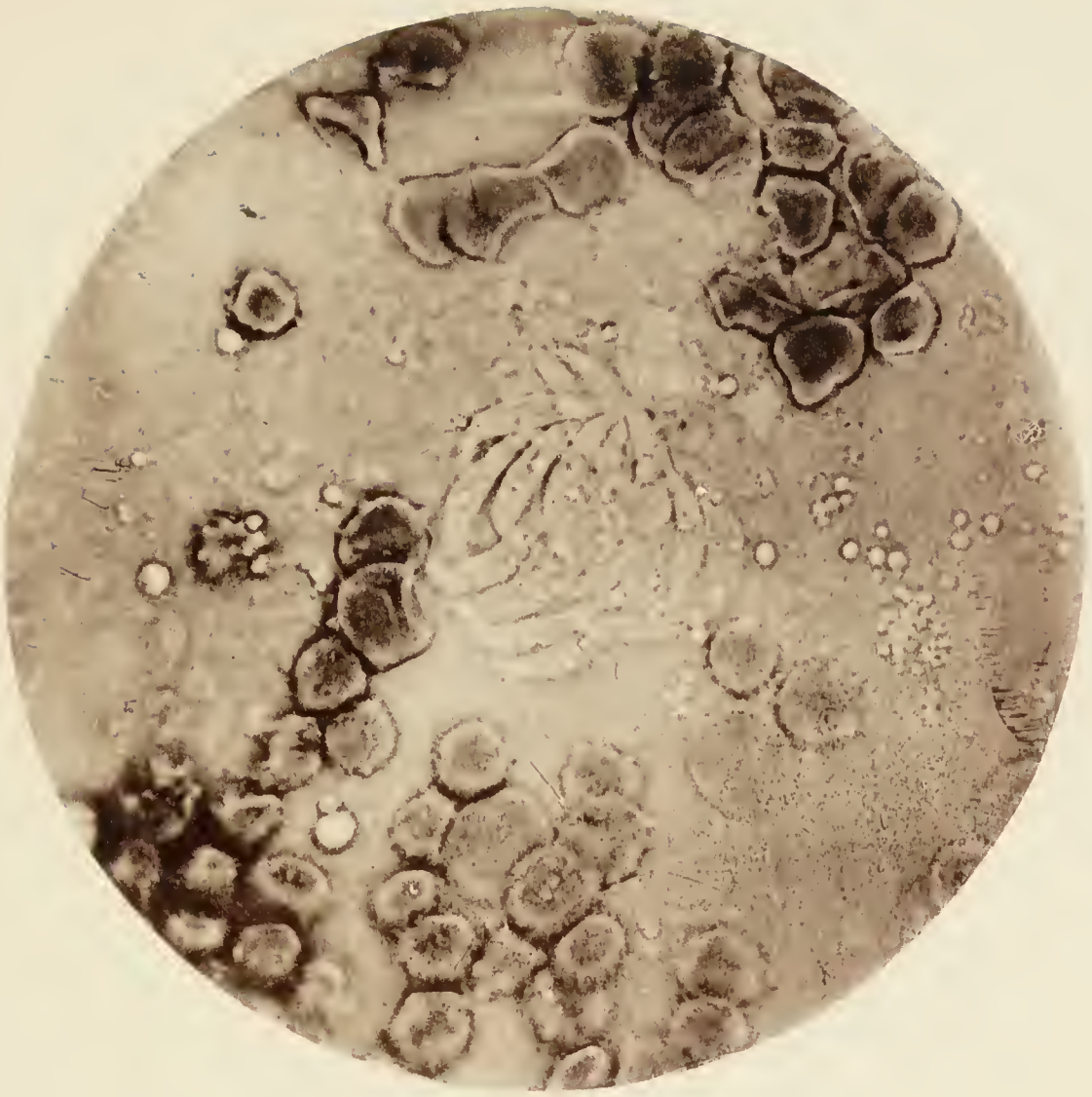

Fig. XI.

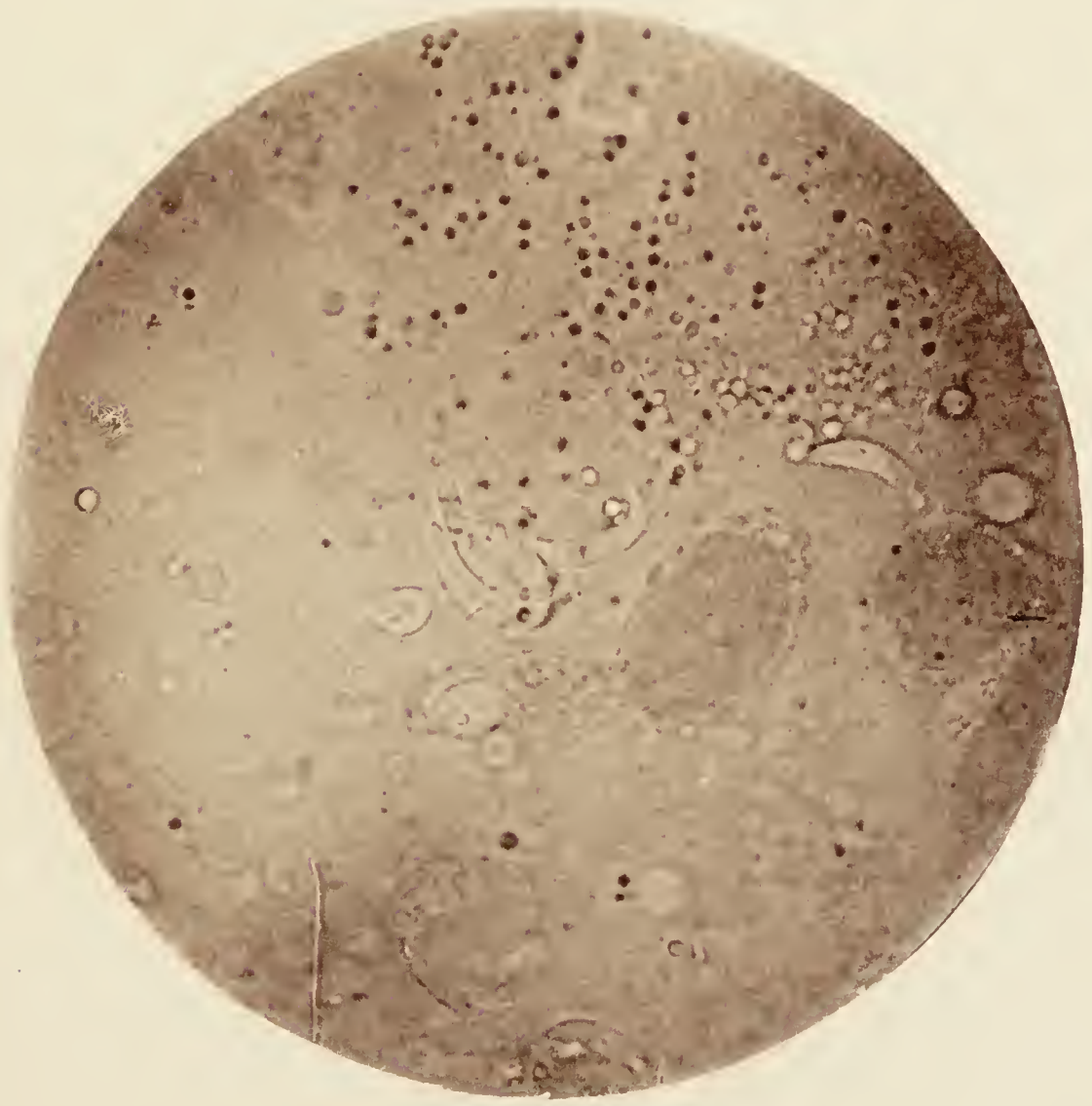

Fig. XII.

Reprod. von J. B. Obernetter - München.

ROYAL COLLEGE OF SURGEONS OF ENGLAND
- 5 OCT 92
LIBRARY

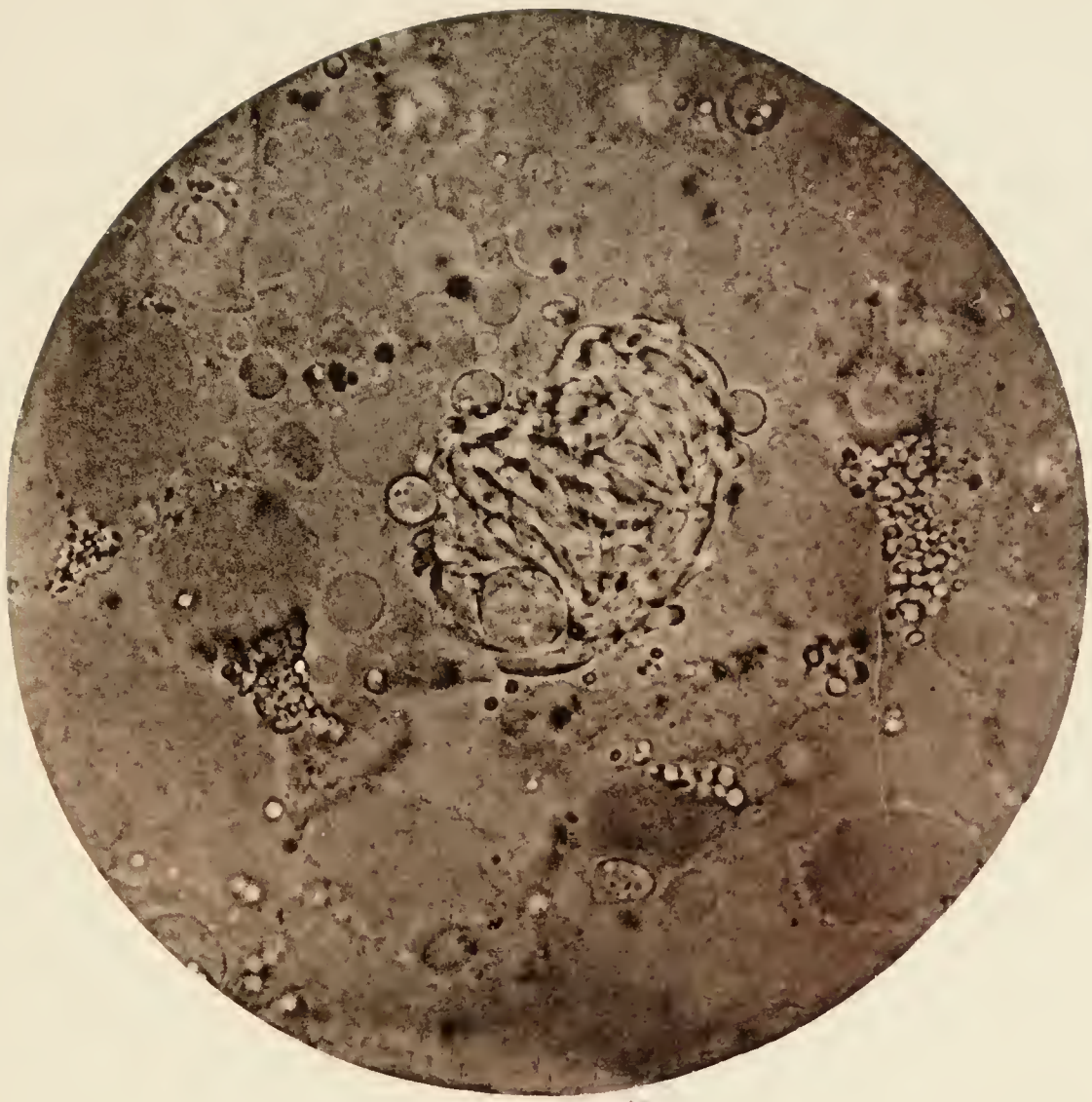

Fig. XIII.

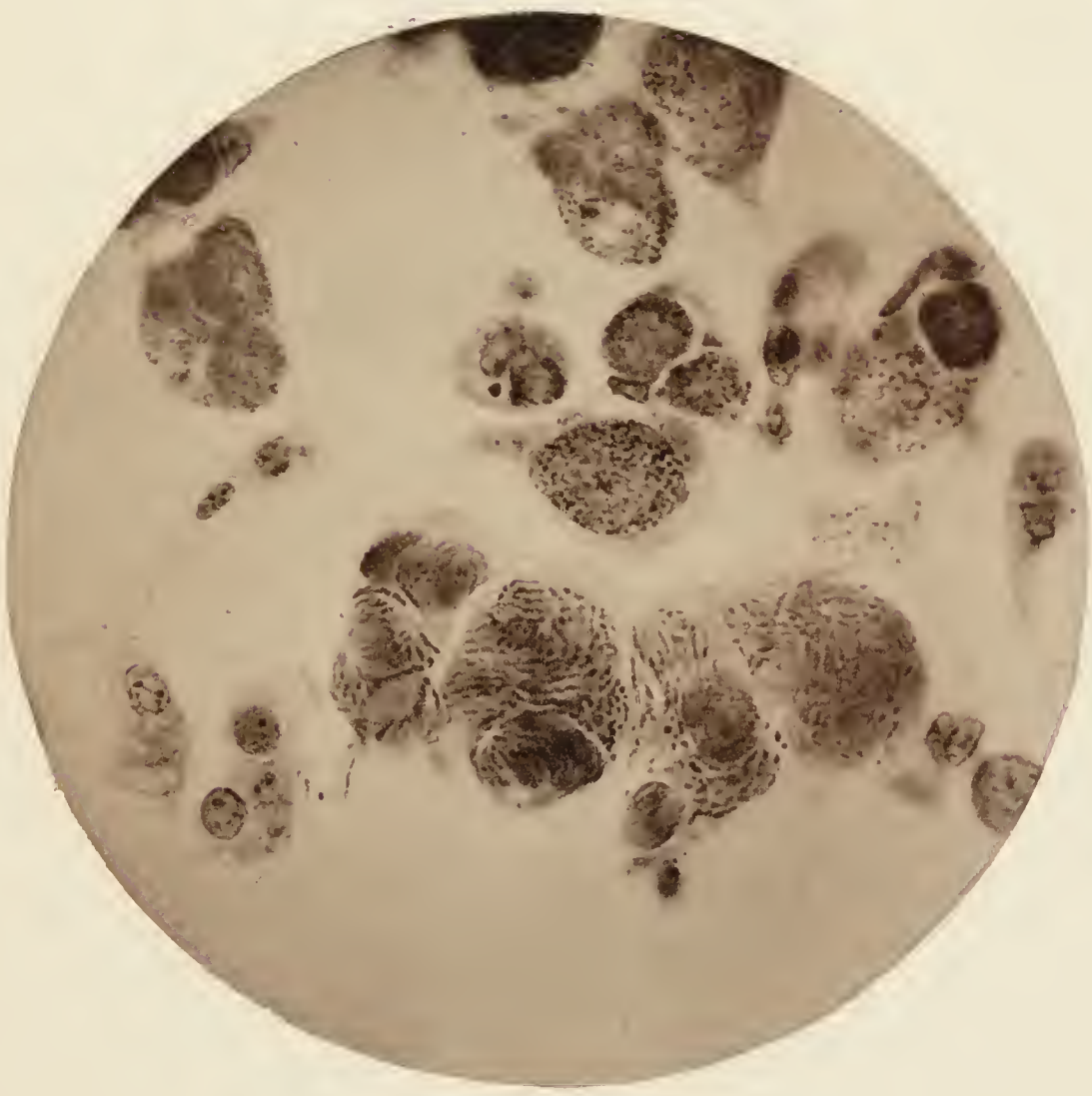

Fig. XIV.

ROYAL COLLEGE OF SURGEONS OF ENGLAND
- 5 OCT 92
LIBRARY

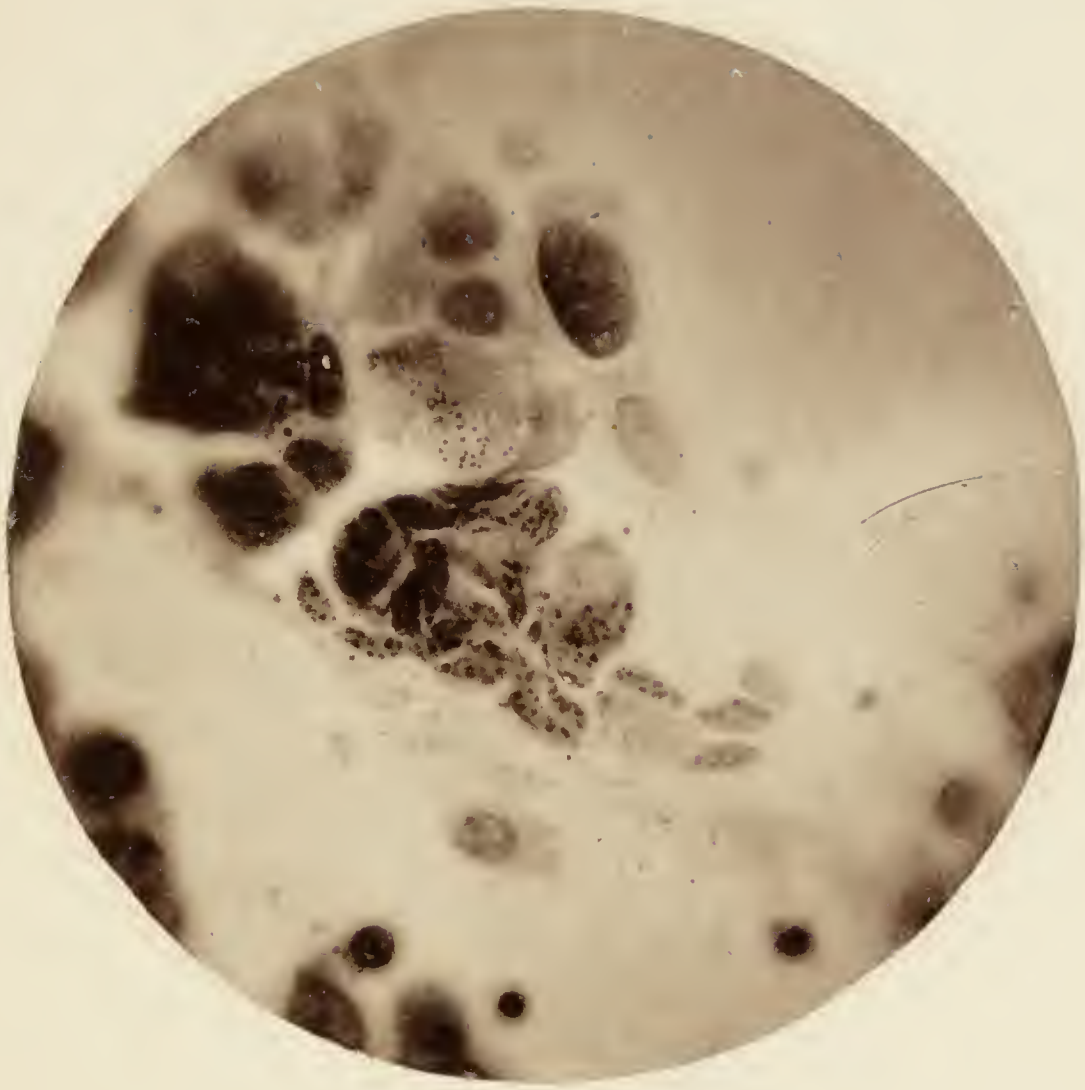

Fig. XV.

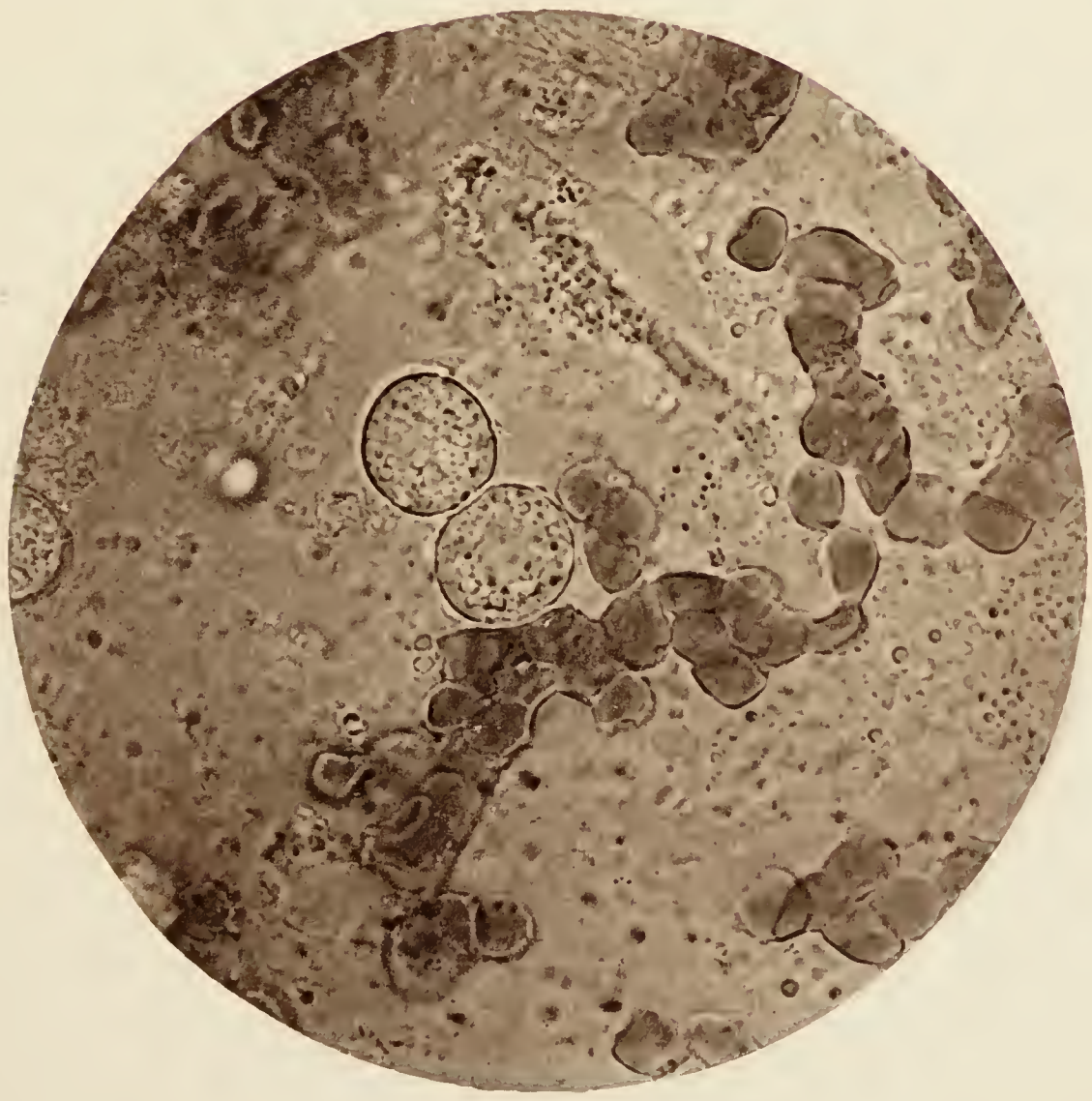

Fig. XVI.

Reprod. von J. B. Obernetter-München.

ROYAL COLLEGE OF
- 5 OCT 9

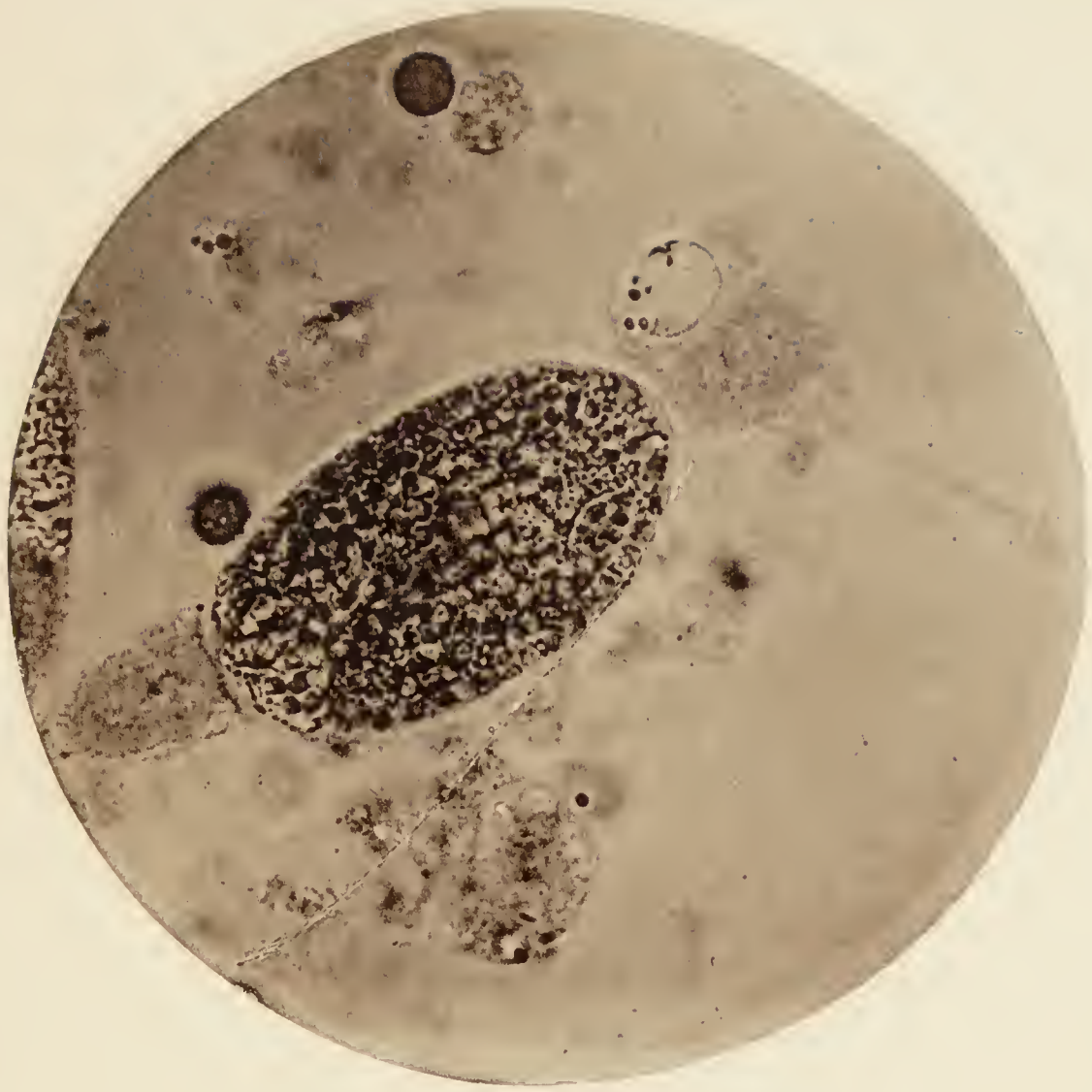

Fig. XVII.

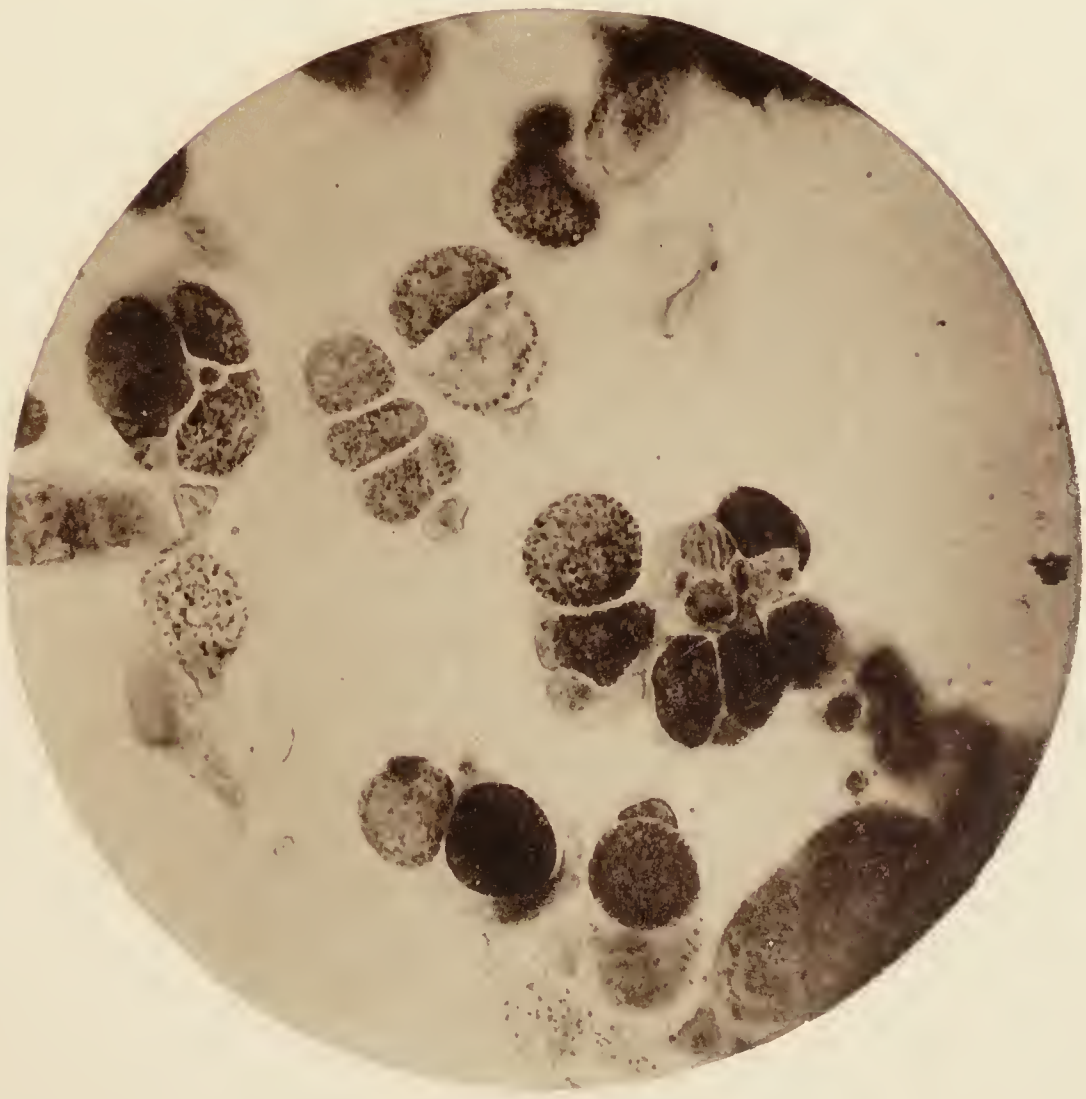

Fig. XVIII.

ROYAL COLLEGE OF SURGEONS OF ENGLAND
- 5 OCT 92
LIBRARY

Fig. XIX.

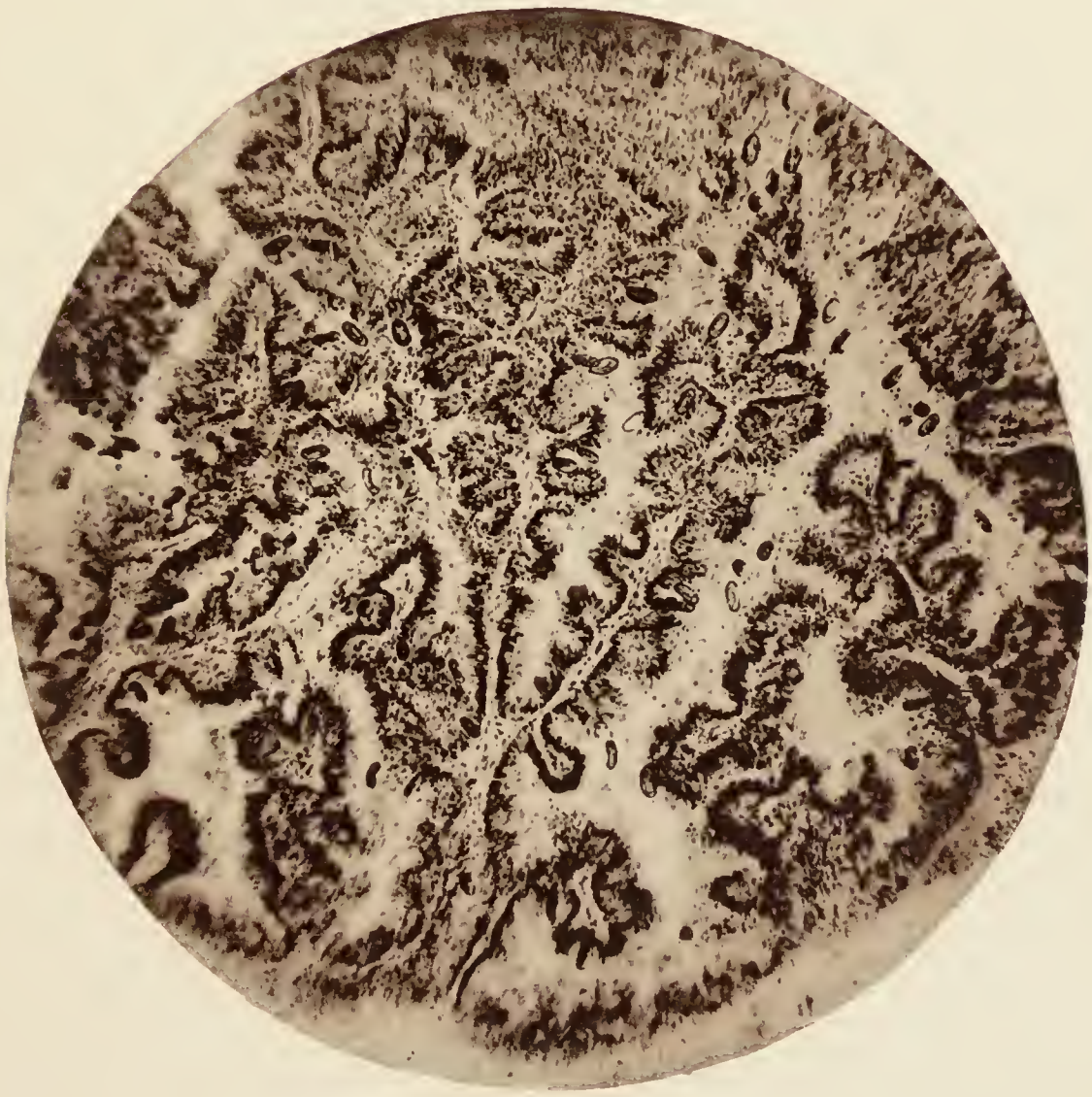

Fig. XX.

Reprod. von J. B. Obernetter-München.

ROYAL COLLEGE OF SURGEONS OF ENGLAND
-5 OCT 92
LIBRARY

Fig. XXI.

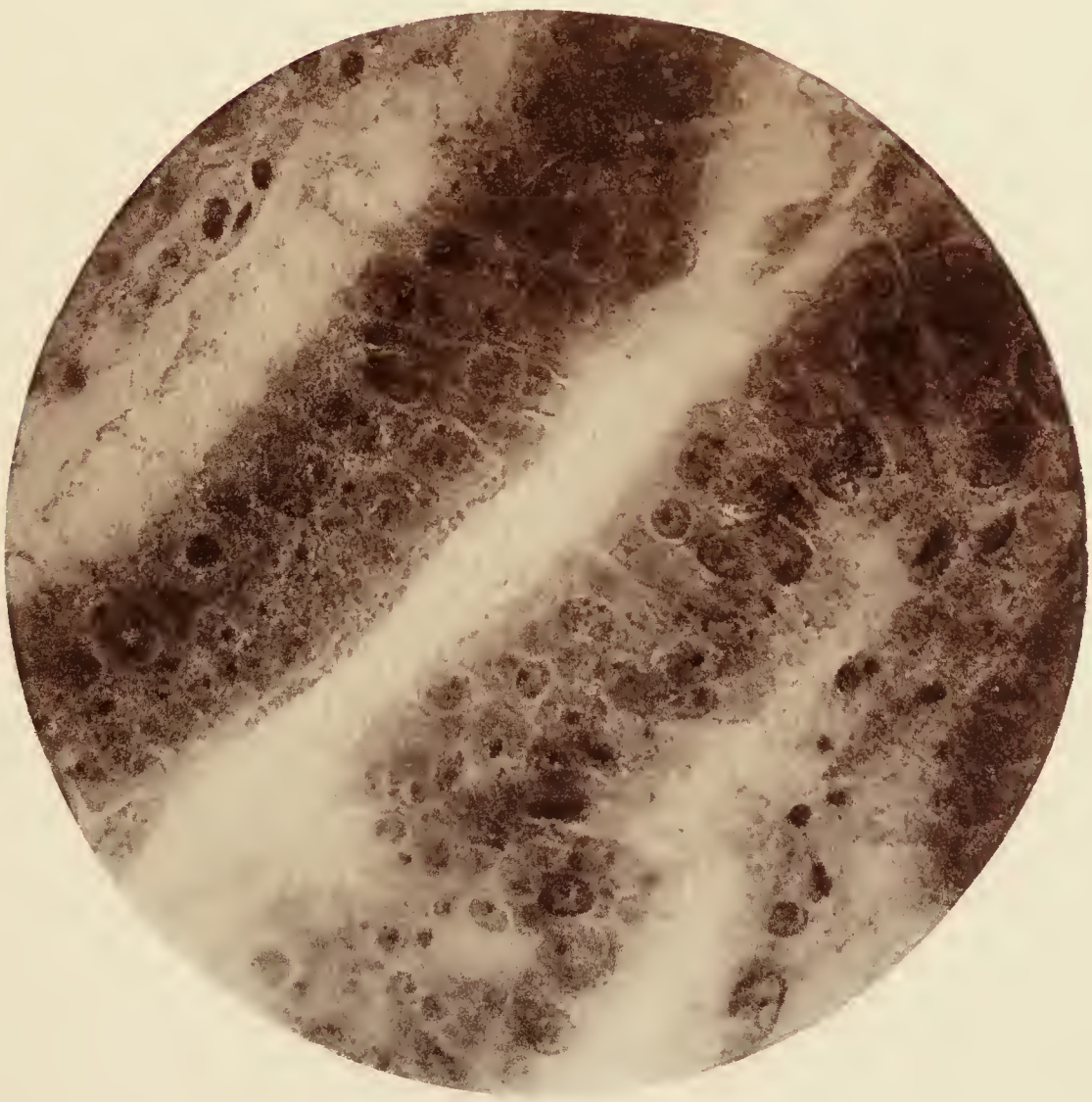

Fig. XXII.

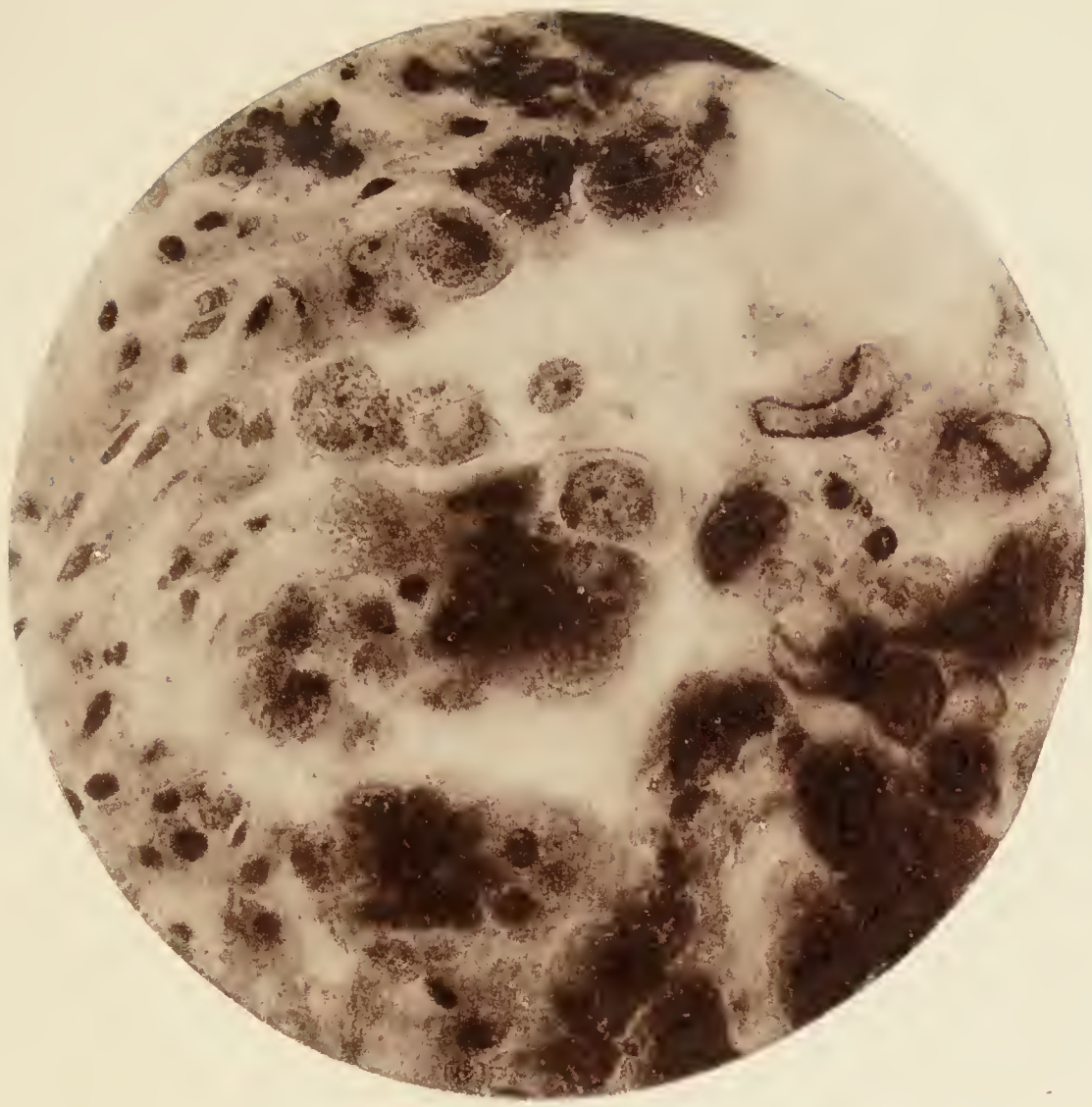

Fig. XXIII.

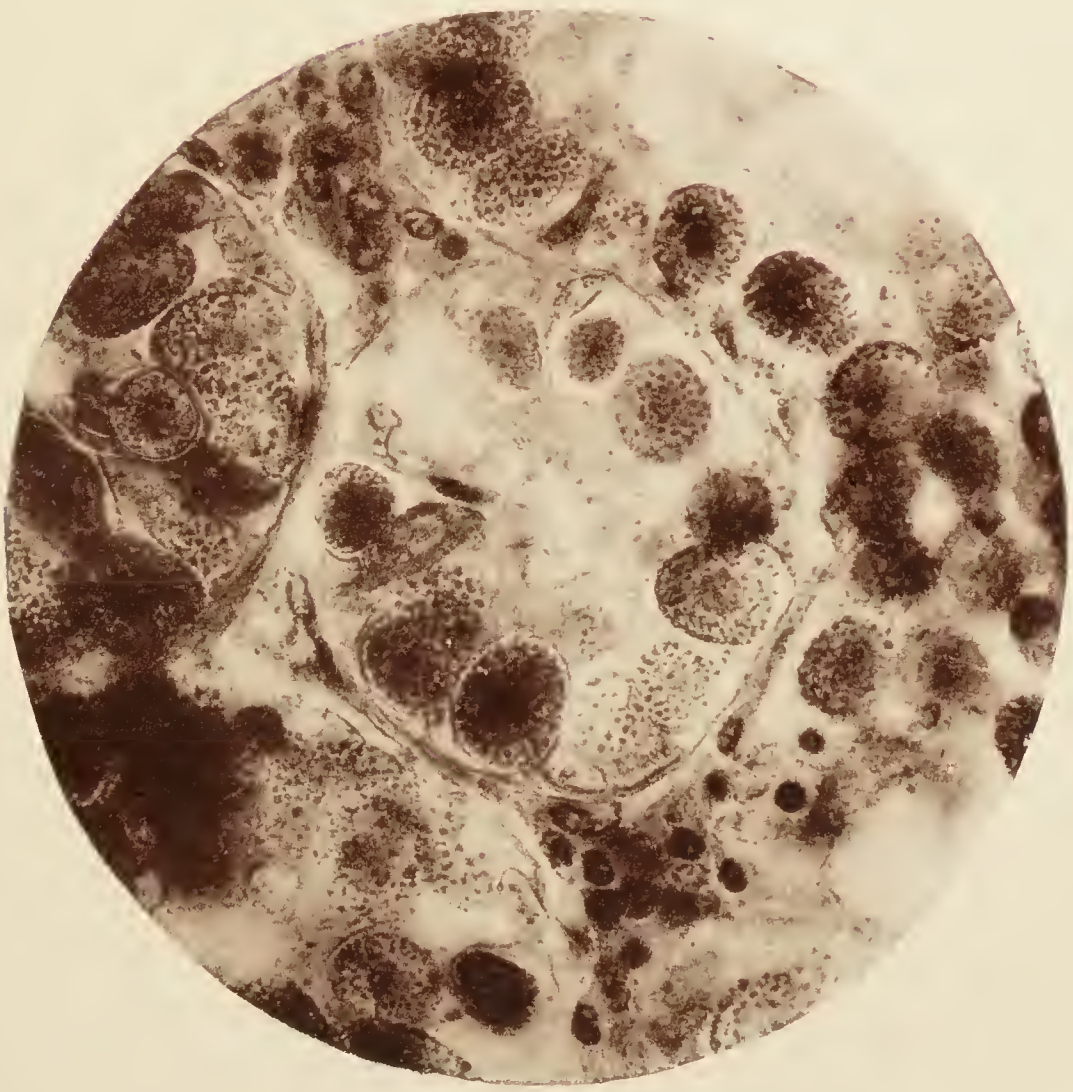

Fig. XXIV.

Reprod. von J. B. Obernetter - München.

ROYAL COLLEGE OF SURGEONS OF ENGLAND
LIBRARY
15 OCT 92